

dr. AL-MUQSITH, M.Si

Anatomi dan Biomekanika

SENDI PANGGUL

UNIMAL PRESS

Editor: dr. Cut Khairunnisa, M.Si

**ANATOMI DAN
BIOMEKANIKA
SENDI PANGGUL**



universitas
MALIKUSSALEH

dr. Al-Muqsith, M.Si

**ANATOMI DAN
BIOMEKANIKA
SENDI PANGGUL**

UNIMAL PRESS

Judul: ANATOMI DAN BIOMEKANIKA SENDI PANGGUL
viii + 58 hal., 15 cm x 23 cm

Cetakan Pertama: Juni, 2017

Hak Cipta © dilindungi Undang-undang. All Rights Reserved

Penulis:

dr. Al-Muqsith, M.Si

Editor:

dr. Cut Khairunnisa, M.Si

Perancang Sampul: Al-Iqbal, S.ST

Penata Letak: Eriyanto

Pracetak dan Produksi: Unimal Press

Penerbit:

UNIMAL PRESS

Unimal Press

Jl. Sulawesi No.1-2

Kampus Bukit Indah Lhokseumawe 24351

PO.Box. 141. Telp. 0645-41373. Fax. 0645-44450

Laman: www.unimal.ac.id/unimalpress.

Email: unimalpress@gmail.com



Dilarang keras memfotocopy atau memperbanyak sebahagian atau seluruh buku ini tanpa seizin tertulis dari Penerbit

Kata Pengantar

Segala puji hanya kepada Allah, Tuhan yang selalu memberi kita rahmat dan hidayah serta nikmat kesehatan dan berpikir sehingga penulis dapat menyelesaikan sebuah buku yang berjudul “**Anatomi dan Biomekanika Sendi Panggul**”. Buku ini berisikan anatomi dan biomekanika sendi panggul serta beberapa latihan peregangan sendi panggul. Mengingat pentingnya peran sendi panggul dalam menyangga berat tubuh dan melakukan berbagai aktivitas sehari-hari, serta penurunan kualitas hidup yang ditimbulkan oleh kelainan atau cedera pada sendi panggul, maka dari itu diperlukan pengetahuan dan pemahaman yang baik tentang anatomi, biomekanis dan latihan pada sendi panggul agar dapat menghindari cedera pada sendi panggul baik saat berolahraga maupun beraktifitas sehari-hari.

Buku ini diperuntukan bagi semua kalangan khususnya mahasiswa Kedokteran, Pendidikan Olahraga, Fisioterapi, dan Rehabilitasi Medik yang sebelumnya sudah memiliki pengetahuan dasar ilmu anatomi tubuh manusia. Untuk memudahkan pemahaman mengenai isi buku yang ditulis, bahasa yang digunakan lebih mudah dimengerti dan diperjelas dengan gambar dari literatur yang sudah tersedia. Uraian tentang substansi buku ini diperoleh dari berbagai literatur.

Walaupun demikian, penulis menyadari mungkin masih banyak terdapat kekurangan sehingga saran dan koreksi masih sangat dibutuhkan untuk meningkatkan kualitas buku ini. semoga buku ini bermanfaat bagi kita semua sebagai kontribusi untuk mengetahui lebih dalam tentang kinesiologi sendi panggul sehingga dapat diaplikasikan dalam berbagai bidang maupun aktivitas sehari-hari.

Ucapan terima kasih penulis yang tak terhingga kepada semua orang yang mendukung sehingga terbitnya buku ini, khususnya kepada istri dan keluarga tercinta yang telah mendoakan dan memberikan kasih sayangnya sehingga penulis memperoleh kekuatan untuk terus berkarya. Akhir kata, penulis tidak lupa memberikan apresiasi kepada Penerbit Unimal Press Universitas Malikussaleh yang membuka kesempatan mengikuti hibah Buku sehingga dapat diterbitkan dengan kualitas yang sangat baik.

Penulis,

dr.Al-Muqsith, M.Si

Kata Pengantar Editor

Anatomi merupakan salah satu ilmu kedokteran dasar yang harus dikuasai oleh orang-orang yang bekerja dalam bidang medis. Oleh karena itu, sejak dalam proses pendidikan mahasiswa kedokteran, keperawatan, kebidanan, fisioterapi, rehabilitasi medik bahkan pendidikan olahraga harus menguasai ilmu dasar ini. Ilmu dasar ini akan terus berguna sampai nanti mereka terjun di dunia kerja.

Anatomi merupakan ilmu yang mempelajari tentang struktur tubuh manusia secara makroskopis yang terdiri dari otot, tulang, sendi, pembuluh darah dan saraf. Namun dalam buku ini spesifik hanya mengupas anatomi sendi panggul serta biomekanikanya. Sendi panggul memiliki peran yang sangat penting sebagai penyangga berat tubuh saat aktivitas, serta sendi panggul juga dapat mengalami cedera atau kelainan tertentu.

Gangguan pada sendi panggul dapat mengakibatkan penurunan kualitas hidup seseorang. Oleh karena itu, dalam buku ini juga dibahas beberapa latihan yang dapat dilakukan untuk menjaga kesehatan sendi panggul. Penguasaan anatomi sendi panggul serta beberapa latihan yang dapat menjaga kesehatan sendi tersebut oleh tenaga medis secara baik, akan sangat membantu meningkatkan kualitas hidup seorang.

Editor,

dr. Cut Khairunnisa, M.kes

Daftar Isi

Kata Pengantar.....	v
Kata Pengantar Editor.....	vi
Daftar Isi	vii
Daftar Gambar.....	viii
Daftar Tabel.....	viii
BAB I PENDAHULUAN	1
BAB II ANATOMI SENDI PANGGUL	3
2.1 Caput ossis femoris.....	3
2.2 Acetabulum	5
2.3 Labrum acetabulare.....	6
2.4 Capsula articularis dan ligamenta panggul	7
2.5 Otot-otot pada sendi panggul.....	11
2.5.1. Otot-otot fleksor panggul.....	11
2.5.3. Otot-otot rotator internal panggul	16
2.5.4. Otot-otot ekstensor panggul.....	16
2.5.5. Otot-otot abduktor panggul	18
2.5.6. Otot-otot rotator eksternal panggul	19
BAB III BIOMEKANIKASENDI PANGGUL	23
3.1 <i>Femoral-on-pelvic hip kinematics</i>	24
3.2 <i>Pelvic-on-femoral hip kinematics</i>	29
BAB IV LATIHAN PEREGANGAN PADA SENDI PANGGUL	35
4.1. Peregangan Fleksor Panggul.....	35
4.2. Peregangan Rotator Panggul	36
4.3. Peregangan Adduktor Panggul.....	40
4.4. Peregangan Ekstensor Panggul	42
4.5. Peregangan Traktus Iliotibialis	44
4.6. <i>Kneeling Hip Flexor Stretch Against a Wall</i>	45
4.7. <i>Wide-Legged Split</i>	46
4.8. <i>Butterfly</i>	46
4.9. <i>Pigeon</i>	48
BAB V RINGKASAN	49
DAFTAR PUSTAKA.....	51
GLOSSARIUM.....	53
RIWAYAT PENULIS.....	55

Daftar Gambar

Gambar1.	Sendipanggul(Drake,etal.,2012)	3
Gambar2.	Sendi panggul bagian medial. A. Ligamentum transversum acetabuli B. Ligamentum teres femoris. Caput ossis femoris dirotasikan ke lateral luar dari acetabulum untuk menunjukkanligamentum(Drake,etal.,2012).....	4
Gambar3.	Labrumacetabulare(Netter,2006).....	7
Gambar4.	Membranasynovialisdarisendipanggul(Drake,etal.,2012).....	8
Gambar5.	Membrana fibrosa dan ligamenta dari sendi panggul A. Membrana fibrosa dari capsula articularis. Tampak anterior. B. Ligamentum iliofemorale dan ligamentum pubofemorale. Tampak anterior. C. Ligamentum ischiofemorale. Tampak posterior(Drake,etal.,2012).....	10
Gambar6.	Susunan anatomis kelompok dan origo dari otot-otot adduktorpanggul(Neumann,2010).....	14
Gambar7.	Gambaranmekaniksendipanggulkanan(Neumann,2010).....	23
Gambar8.	Rata-rata ROM maksimal fleksi dan ekstensi femur (Neumann,2010).....	25
Gambar9.	Rata-rata ROM maksimal abduksi dan adduksi femur(Neumann,2010).....	27
Gambar10.	Rata-rata ROM maksimal rotasi internal dan eksternal femur (Neumann2010).....	28
Gambar11.	Ritme lumbopelvis. A. Ipsidireksional. B. Kontradireksional (Neumann,2010).....	29
Gambar12.	Rata-rata ROM maksimal <i>anterior and posterior pelvic tilt</i> (Neumann,2010).....	31
Gambar13.	Rata-rata ROM maksimal abduksi dan adduksi panggul (Neumann,2010).....	32
Gambar14.	Aksi kooperatif otot-otot adduktor panggul secara bilateral (Neumann,2010).....	33
Gambar15.	Rata-rata ROM maksimal rotasi internal dan eksternal panggul(Neumann,2010).....	34

Daftar Tabel

Tabel1.	Otot-otofleksorpanggul.....	13
Tabel2.	Otot-ototadduktorpanggul.....	15
Tabel3.	Otot-ototekstensorpanggul.....	17
Tabel4.	Otot-ototabduktorpanggul.....	19
Tabel5.	Otot-ototrotatoreksternalpanggul.....	21

BAB I

PENDAHULUAN

Kinesiologi adalah ilmu yang mempelajari tentang gerakan tubuh manusia. Kinesiologi menyatukan bidang anatomi, fisiologi, fisika, dan geometri, serta hubungan mereka dengan gerakan manusia. Dengan demikian, kinesiologi dalam aplikasinya menggunakan prinsip-prinsip mekanika, anatomi muskuloskeletal, dan neuromuskular.

Sendi panggul adalah persendian yang dibentuk oleh caput femoris dengan acetabulum dari os coxae. Sendi panggul merupakan jenis persendian enarthrosis (*synovial ball and socket joint*). Berdasarkan gerakan, sendi panggul termasuk persendian multiaxial sehingga memungkinkan gerakan fleksi, ekstensi, abduksi, adduksi dan rotasi. Sendi panggul memiliki banyak gambaran anatomis yang cocok untuk stabilitas dan penyangga berat badan selama berdiri, berjalan, dan berlari.

Sendi panggul relatif sering mengalami kelainan dan trauma, khususnya pada usia muda dan usia lanjut. Dislokasi sendi panggul terutama terjadi pada pria usia 16-40 tahun akibat kecelakaan sepeda motor. Sebanyak 95% dari pasien yang mengalami dislokasi sendi panggul juga mengalami cedera pada area tubuh yang lain, misalnya, fraktur acetabulum, fraktur ekstremitas inferior (23%), fraktur ekstremitas superior (21%), cedera kepala (24%), cedera thoraks (21%) dan cedera abdomen (15%) sehingga diperlukan evaluasi secara menyeluruh untuk kemungkinan cedera di area lain. Sendi panggul pada usia lanjut rentan mengalami penyakit degenerasi sendi. Peningkatan terjadinya osteoporosis berkaitan dengan resiko cedera yang juga merupakan predisposisi usia lanjut mengalami fraktur sendi panggul. Di Asia, resiko terjadinya fraktur sendi panggul pada usia di atas 50 tahun adalah sebesar 5,6% pada

pria dan 20% pada wanita. Kelainan sudut inklinasi pada sendi panggul (misalnya, coxa vara dan coxa valga) juga sering terjadi dan dapat menimbulkan diskongruensi sendi.

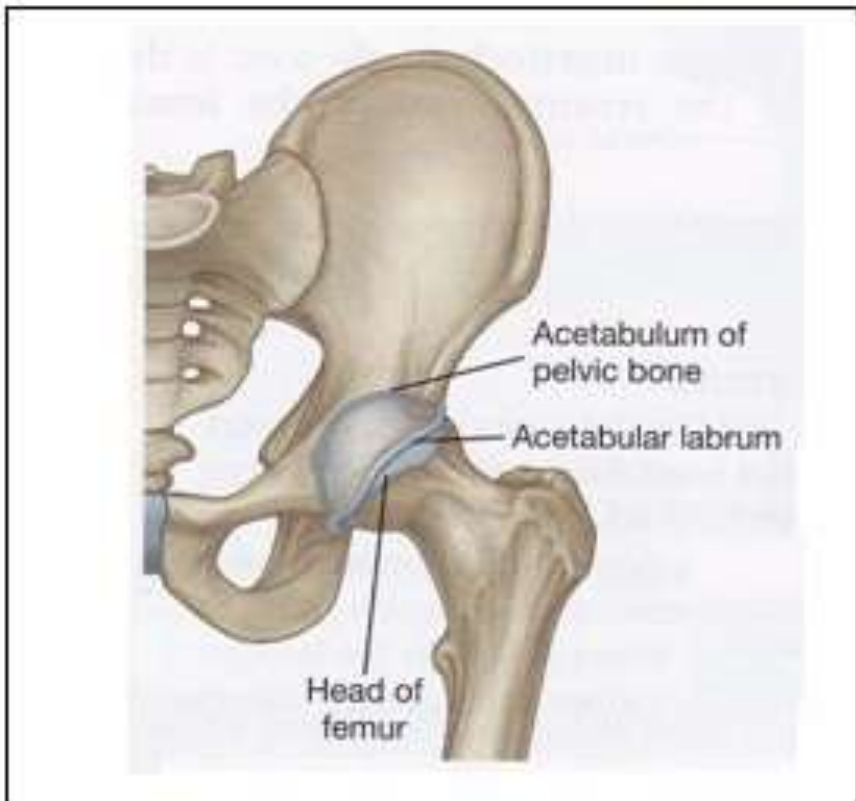
Mengingat pentingnya peran sendi panggul dalam menyangga berat tubuh dan melakukan berbagai aktivitas sehari-hari, serta penurunan kualitas hidup yang ditimbulkan oleh kelainan atau cedera pada sendi panggul, maka dari itu diperlukan pengetahuan dan pemahaman yang baik tentang anatomi, biomekanis dan latihan pada sendi panggul agar dapat menghindari cedera pada sendi panggul baik saat berolahraga maupun beraktifitas sehari-hari, serta sebagai dasar untuk terapi dan diagnosis masalah-masalah muskuloskeletal.



BAB II

ANATOMI SENDI PANGGUL

Sendi panggul merupakan jenis persendian enarthrosis yang dibentuk oleh caput ossis femoris dan acetabulum dari os coxae.

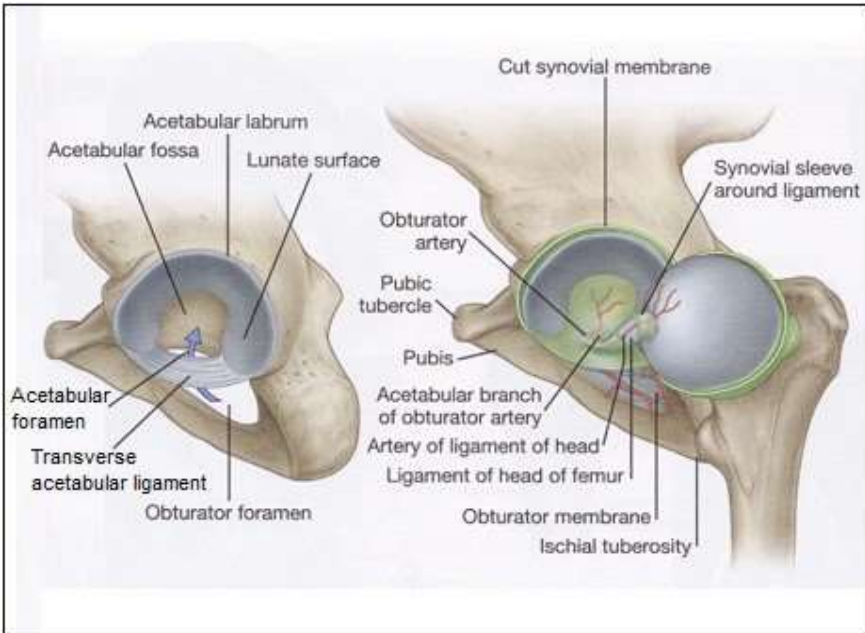


Gambar 1. Sendi panggul (Drake, et al., 2012)

2.1 Caput ossis femoris

Caput ossis femoris terletak tepat di inferior dari 1/3 tengah ligamentum inguinale. Pertengahan dari dua caput ossis femoris pada dewasa rata-rata adalah 17,5 cm dari masing-masing caput

ossis femoris. Caput ossis femoris berbentuk 2/3 dari sebuah bola. Terdapat suatu cekungan yang prominen terletak sedikit posterior dari pertengahan caput ossis femoris yang disebut fovea capitis. Seluruh permukaan dari caput ossis femoris ditutupi oleh cartilago articularis, kecuali daerah fovea capitis.



Gambar 2. Sendi panggul bagian medial. A. Ligamentum transversum acetabuli B. Ligamentum teres femoris. Caput ossis femoris dirotasikan ke lateral luar dari acetabulum untuk menunjukkan ligamentum (Drake, et al., 2012).

Cartilago yang paling tebal terletak pada daerah di atas dan sedikit anterior dari fovea capitis. Ligamentum teres femoris (ligamentum capitis femoris) merupakan selubung berbentuk silinder dari jaringan ikat yang dilapisi membrana synovial yang berjalan di antara ligamentum transversum acetabuli dan fovea capitis (Gambar 2). Meskipun ligamentum tersebut teregang selama fleksi dan adduksi, ligamentum tersebut hanya memiliki sejumlah kontribusi kecil terhadap stabilitas sendi. Menariknya, ligamentum

tersebut terutama berfungsi sebagai pelindung saluran, atau selubung, untuk tempat berjalannya arteria acetabularis (cabang dari arteria obturatoria) menuju caput ossis femoris (Gambar 2). Arteria acetabularis yang kecil dan tidak konstan hanya menyediakan suatu sumber darah yang kecil untuk os femur. Suplai darah utama untuk caput ossis femoris dan collum ossis femoris adalah melalui arteria circumflexa femoris medialis dan arteria circumflexa femoris lateralis, yang menembus capsula articularis yang berdekatan dengan collum ossis femoris.

2.2 Acetabulum

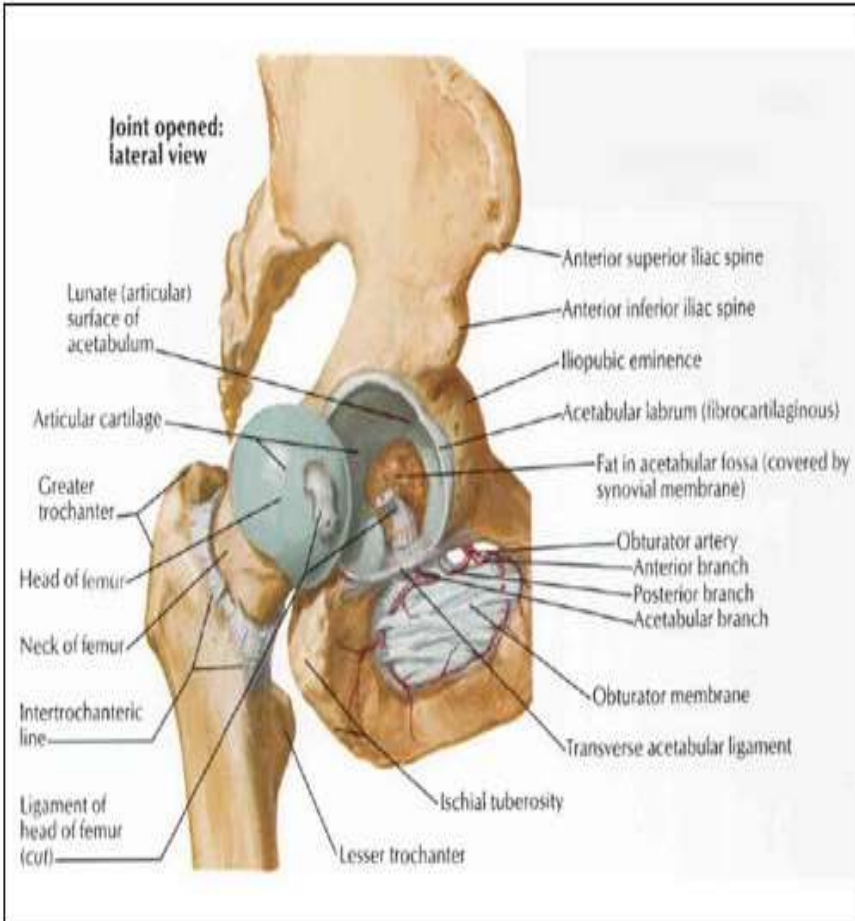
Acetabulum (dari bahasa Latin, yang berarti “cangkir cuka”) adalah *socket*/cekungan yang dalam dan berbentuk cangkir setengah bulat. Sekitar 60°-70° dari tepi acetabulum, tidak melingkar lengkap di dekat inferiorinya, terbentuk incisura acetabuli. Caput ossis femoris kontak dengan acetabulum hanya di sepanjang permukaan yang berbentuk tapal kuda (*facies lunata*). *Facies lunata* ditutupi dengan cartilago articularis, yang paling tebal di sepanjang daerah superior anterior kubahnya (Gambar 2). Daerah dengan cartilago yang paling tebal (sekitar 3,5 mm) sesuai dengan kira-kira daerah berkekuatan sendi tertinggi selama berjalan. Selama berjalan, kekuatan panggul berubah-ubah dari 13% berat badan (BB) selama fase *midswing* sampai di atas 300% BB selama fase *midstance*. Selama fase *stance*-- ketika kekuatan terbesar-- *facies lunata* sedikit mendarat sebagaimana incisura acetabuli sedikit melebar sehingga meningkatkan area kontak sebagai cara untuk mengurangi tekanan tertinggi. Hal ini merupakan mekanisme peredam alami yang menggambarkan desain lain yang berusaha untuk menjaga stres pada tulang subchondral pada level fisiologis yang dapat ditoleransi.

Fossa acetabuli adalah suatu cekungan yang terletak dalam pada dasar dari acetabulum (Gambar 2). Karena fossa acetabuli biasanya tidak kontak dengan caput ossis femoris, fossa tersebut tanpa cartilago. Sebaliknya, fossa acetabuli berisi ligamentum teres femoris, lemak, membrana synovialis, dan pembuluh darah.

2.3 Labrum acetabulare

Labrum acetabulare adalah suatu fibrocartilago utama dan berbentuk cincin yang tidak lengkap mengelilingi tepi luar acetabulum. Di dekat incisura acetabuli, labrum acetabulare melebar saat berubah menjadi ligamentum transversum acetabuli. Labrum acetabular hampir tampak segitiga pada potongan melintang, dengan apex mengarah ke luar sekitar 5 mm dari caput ossis femoris. Basis dari labrum acetabulare melekat di sepanjang permukaan dalam dan permukaan luar dari tepi acetabulum.

Bagian dari labrum acetabulare yang melekat pada permukaan dalam berhubungan dengan cartilago articularis pada acetabulum. Labrum acetabulare menyediakan stabilitas panggul yang bermakna dengan “menggenggam” caput ossis femoris dan dengan memperdalam volume *socket* kira-kira 30% untuk menambah kedalaman cakupan dan mengurangi diskongruensi sendi. Labrum acetabulare secara langsung melindungi cartilago articularis dengan mengurangi stres kontak (kekuatan/area) dengan meningkatkan area permukaan dari acetabulum. Labrum acetabulare terutama mengandung fibrocartilago yang memiliki vaskularisasi buruk, yaitu hanya menerima suplai darah yang rendah untuk 1/3 luarnya. Oleh karenanya, suatu robekan pada labrum acetabulare memiliki kemampuan untuk sembuh yang terbatas. Berbeda dengan vaskularisasinya yang buruk, labrum acetabulare disuplai dengan baik oleh nervi afferentes yang mampu memberikan umpan balik proprioseptif dan, memberikan sensasi nyeri apabila labrum acetabulare mengalami cedera akut.

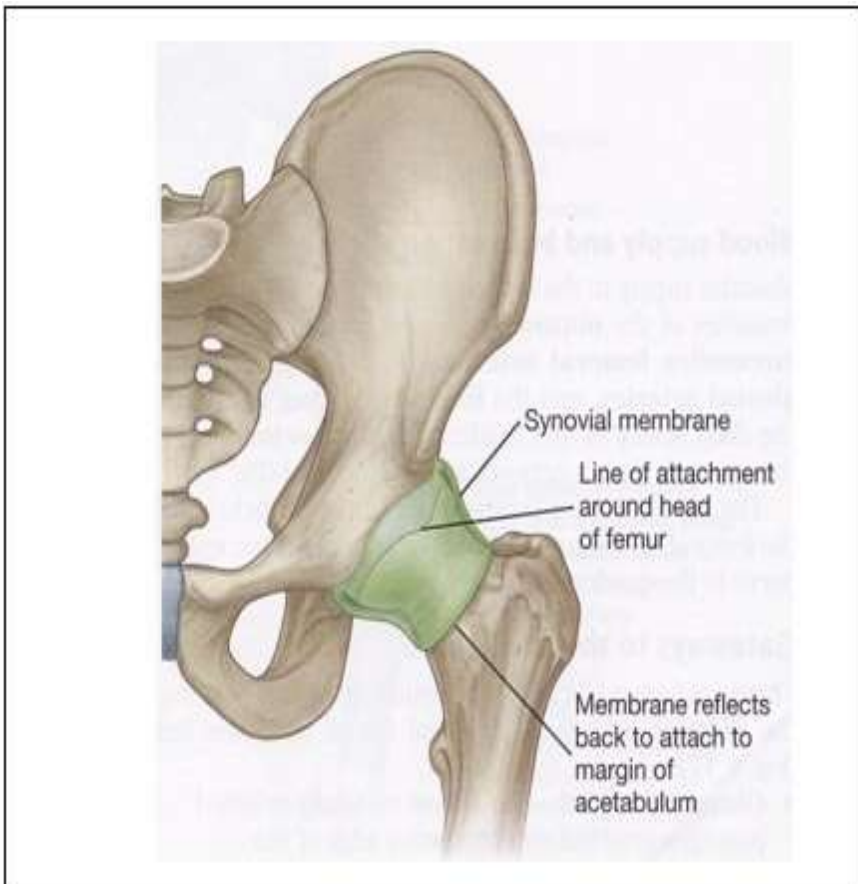


Gambar 3. Labrum acetabulare (Netter, 2006)

2.4 Capsula articularis dan ligamenta panggul

Membrana synovialis melapisi permukaan dalam dari capsula articularis panggul. Membrana synovialis melekat pada tepi dari permukaan sendi pada femur dan acetabulum, membentuk suatu pembungkus tubuler di sekitar ligamentum capitis femoris, dan membatasi membrana fibrosum sendi. Mulai dari tempat perlekatannya sampai pada tepi dari caput ossis femoris, membrana synovialis membungkus collum ossis femoris sebelum berefleksi menuju membrana fibrosum.

Membrana fibrosum yang menutupi sendi coxae kuat dan pada umumnya tebal. Ke arah medial, membrana fibrosum melekat pada tepi dari acetabulum, ligamentum transversum acetabuli, dan tepi dari foramen obturatum di dekatnya. Ke arah lateral, membrana fibrosum melekat pada linea intertrochanterica pada aspectus anterior femur dan pada collum ossis femoris tepat di proximal terhadap crista intertrochanterica pada permukaan posterior (Gambar 4).



Gambar 4. Membrana synovialis dari sendi panggul (Drake, et al., 2012)

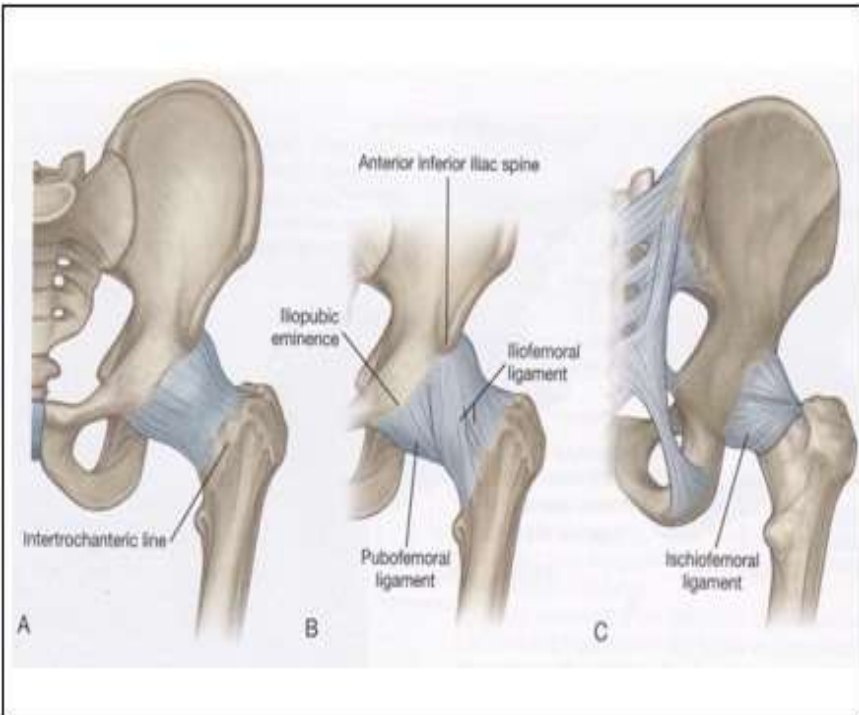
Ligamentum iliofemorale, ligamentum pubofemorale, dan ligamentum ischiofemorale memperkuat permukaan luar dari capsula articularis (Gambar 5). Ketiga ligamentum tersebut berfungsi menstabilkan sendi dan mengurangi sejumlah energi otot yang dibutuhkan untuk mempertahankan posisi berdiri. Tegangan pasif pada ligamenta yang teregang, capsula articularis yang berdekatan, dan otot-otot sekitar membantu menentukan akhir jangkauan gerakan/*range of movement (ROM)* dari panggul. Peningkatan stabilitas pada berbagai bagian capsula articularis merupakan komponen penting dari panduan terapi fisik untuk gerakan yang terbatas dari panggul.

Ligamentum iliofemorale (ligamentum Y) adalah suatu lembaran jaringan ikat yang tebal dan kuat, yang menyerupai huruf Y terbalik. Di proksimal, ligamentum iliofemorale melekat dekat dengan spina iliaca anterior inferior (SIAI) dan di sepanjang tepi acetabulum yang berdekatan. Sabut-sabut membentuk fasciculus medialis dan fasciculus lateralis yang berbeda, masing-masing melekat pada kedua ujung dari linea intertrochanterica dari os femur. Ekstensi maksimal meregangkan ligamentum iliofemorale dan capsula articularis anterior. Rotasi eksternal maksimal juga memperpanjang sabut-sabut ligamentum iliofemorale, khususnya di dalam fasciculus lateralis.

Ligamentum iliofemorale adalah ligamentum yang paling kuat dan paling kaku dari panggul. Kekuatan maksimal rata-rata dibutuhkan untuk merusak kedua fasciculus kira-kira sebesar 330 N (75 lb). Ketika seseorang berdiri dengan posisi anatomis, permukaan anterior dari caput ossis femoris menekan dengan kuat ligamentum iliofemorale dan musculus iliopsoas yang berada di superfisialnya. Pada posisi berdiri, tegangan pasif pada struktur-struktur tersebut merupakan suatu stabilisator yang penting dalam menahan ekstensi panggul lebih jauh. Seseorang dengan paraplegia sering bergantung pada tegangan pasif pada ligamentum iliofemorale yang memanjang dan menegang untuk membantu posisi berdiri. Meskipun lebih tipis dan lebih melingkar dibandingkan sabut-sabut ligamentum iliofemorale, ligamentum pubofemorale dan ligamentum

ischiofemorale menyatu dengan dan memperkuat sisi dari capsula articularis yang berdekatan.

Ligamentum pubofemorale melekat di sepanjang tepi anterior dan inferior dari acetabulum dan bagian-bagian ramus superior ossis pubis dan membrana obturatoria yang berdekatan (Gambar 5). Sabut-sabut tersebut menyatu dengan fasciculus medialis dari ligamentum iliofemorale, menjadi tegang pada abduksi dan ekstensi panggul dan, pada derajat yang lebih kecil, rotasi eksternal.



Gambar 5. Membrana fibrosa dan ligamenta dari sendi panggul A. Membrana fibrosa dari capsula articularis. Tampak anterior. B. Ligamentum iliofemorale dan ligamentum pubofemorale. Tampak anterior. C. Ligamentum ischiofemorale. Tampak posterior (Drake, et al., 2012)

Ligamentum ischiofemorale melekat dari aspectus posterior dan aspectus inferior dari acetabulum, terutama dari ischium yang berdekatan (gambar 5). Sabut-sabut dari ligamentum tersebut bergabung dengan sabut-sabut melingkar yang terletak lebih dalam pada capsula articularis posterior dan inferior. Sabut-sabut spiral yang terletak lebih superficial lainnya melintasi di superior dan di lateral dari collum ossis femoris untuk melekat pada apex trochanter major. Sabut-sabut superficial tersebut menjadi tegang pada rotasi internal dan ekstensi; sabut-sabut yang lebih superior lainnya menjadi tegang pada abduksi penuh.

2.5 Otot-otot pada sendi panggul

Otot-otot pada sendi panggul dikelompokkan berdasarkan fungsinya yaitu otot-otot fleksor panggul, otot-otot adduktor panggul, otot-otot rotator internal panggul, otot-otot ekstensor panggul, otot-otot abduktor panggul, otot-otot rotator eksternal panggul.

2.5.1. Otot-otot fleksor panggul

Otot-otot fleksor panggul primer adalah musculus iliopsoas, musculus sartorius, musculus tensor fasciae latae, musculus rectus femoris, musculus adductor longus, dan musculus pectineus. Otot-otot fleksor panggul sekunder adalah musculus adductor brevis, musculus gracilis, dan sabut-sabut anterior musculus gluteus minimus.

1. Musculus iliopsoas

Musculus iliopsoas berukuran besar dan panjang, membentang pada daerah di antara vertebra thoracica XII dan os femur bagian proksimal. Musculus iliopsoas terdiri dari dua otot yaitu musculus iliacus dan musculus psoas major. Musculus iliacus melekat pada fossa iliaca, tepi paling lateral dari sacrum tepat di atas sendi sacroiliaca. Musculus psoas major melekat di sepanjang processus transversus vertebra Thoracica XII dan semua vertebrae lumbalis, termasuk discus intervertebralis. Sabut-sabut dari kedua otot

biasanya menyatu tepat di anterior dari caput ossis femoris. Kedua otot tersebut berinsersio pada trochanter minor dari os femur (Tabel 1).

Musculus iliopsoas adalah otot flexor panggul yang potent dari perspektif *femoral-on-pelvic* dan *pelvic-on-femoral*. Dari posisi anatomis, musculus iliopsoas bukan merupakan suatu otot rotator yang efektif, meskipun, dengan panggul diabduksikan, musculus iliopsoas membantu dengan gerakan rotasi eksternal. Musculus psoas major menyediakan stabilitas verticalis yang baik pada processus spinosus lumbalis, khususnya pada ekstensi panggul penuh, di mana tegangan pasif terbesar pada otot.

2. Musculus sartorius

Musculus sartorius adalah musculus terpanjang pada tubuh, berorigo di spina iliaca anterior superior (SIAS). Musculus ini berjalan ke distal dan ke medial melintasi regio femoralis untuk melekat pada permukaan medial dari proksimal tibia (Tabel 1). Musculus sartorius merupakan otot yang memiliki aksi kombinasi antara lain fleksi panggul, rotasi eksternal dan abduksi.

3. Musculus tensor fasciae latae

Musculus tensor fasciae latae melekat pada ilium tepat di lateral dari musculus sartorius. Musculus sartorius melekat di distal pada bagian proksimal dari tractus iliotibialis. Tractus iliotibialis terbentang ke distal melintasi lutut untuk melekat pada tuberculum intercondylare mediale dari tibia (Tabel 1). Dari posisi anatomis, musculus tensor fasciae latae merupakan otot fleksor dan abduktor dari panggul. Otot tersebut juga merupakan rotator internal sekunder. Musculus tensor fasciae latae meningkatkan tegangan fascia lata. Tegangan berjalan ke inferior melalui tractus iliotibialis dapat membantu menstabilkan lutut yang diekstensikan.

4. Musculus rectus femoris

Bagian proksimal dari musculus rectus femoris terletak di antara lengan-lengan dari bentukan huruf V terbalik yang dibentuk

oleh musculus sartorius dan musculus tensor fasciae latae. Musculus rectus femoris berorigo pada spina iliaca anterior inferior dan di sepanjang dari tepi superior acetabulum dan pada capsula articularisnya. Musculus rectus femoris berinsersio pada tuberositas tibiae (Tabel 1). Musculus rectus femoris bertanggung jawab untuk sekitar 1/3 dari kontraksi isometrik total, torsi fleksi di panggul. Selain itu musculus rectus femoris merupakan otot ekstensor lutut primer.

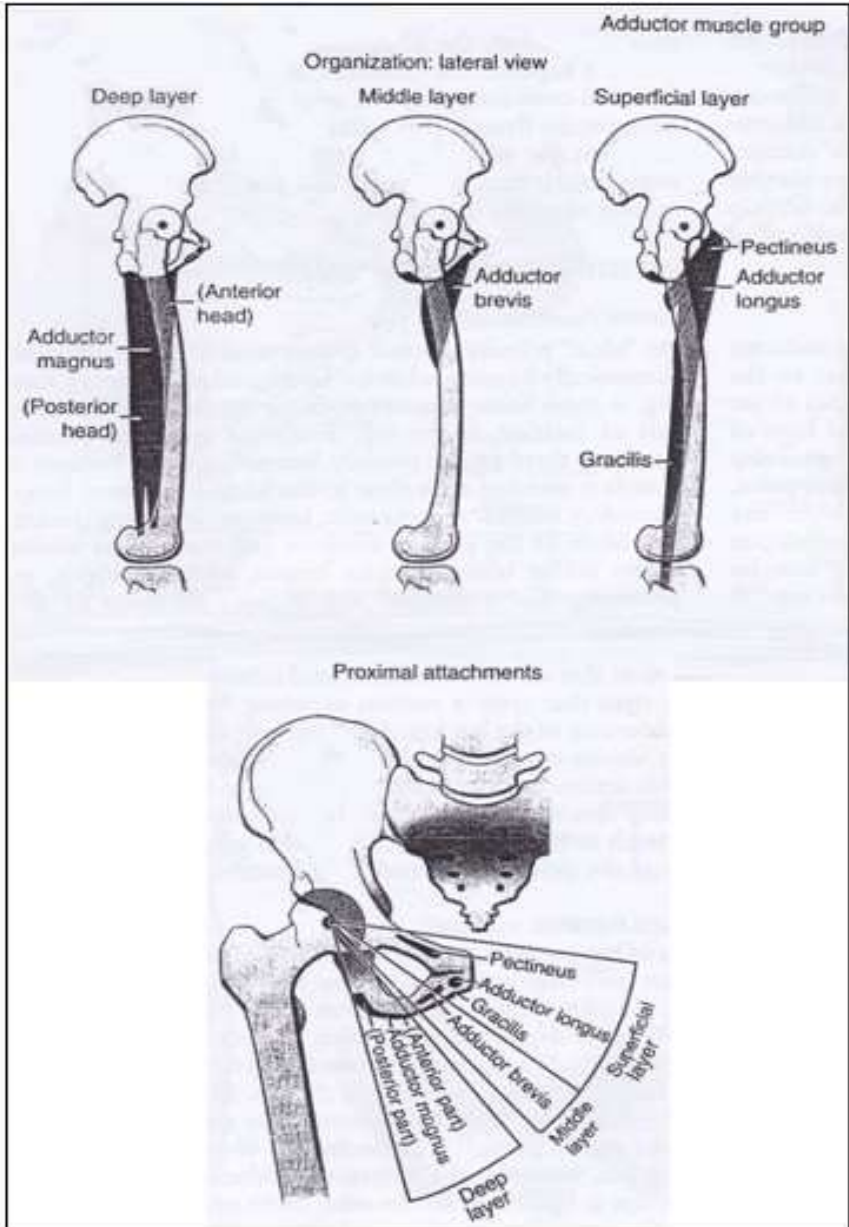
Tabel 1. Otot-otot fleksor panggul

Otot	Origo	Insertio	Persarafan
Psoas major	processus transversus lumbalis, discus intervertebralis, dan corpus vertebra dari TXII-LV	trochanter minor	Rami anterior L1, L2, L3
Iliacus	fossa iliaca	trochanter minor	Nervus femoralis (L2, L3)
Rectus femoris	caput rectum: SIAI; caput reflectum: tepat di atas acetabulum	tendo quadriceps femoris	Nervus femoralis (L2, L3, L4)
Sartorius	SIAS	tendo quadriceps femoris	Nervus femoralis (L2, L3, L4)
Tensor fascia latae	crista iliaca di antara SIAS dan tuberculum iliacum	tractus iliotibialis	Nervus gluteus superior (L4, L5, S1)

2.5.2. Otot-otot adduktor panggul

Otot-otot adduktor panggul primer meliputi musculus pectineus, musculus adductor longus, musculus gracilis, musculus adductor brevis, dan musculus adductor magnus. Otot-otot adduktor panggul sekunder meliputi musculus biceps femoris (caput longum),

musculus gluteus maximus, khususnya sabut-sabut bagian bawah, dan musculus quadratus femoris.



Gambar 6. Susunan anatomis kelompok dan origo dari otot-otot adduktor panggul (Neumann, 2010)

Kelompok otot-otot adduktor menempati kuadran medial dari regio femoralis. Otot-otot adductor tersusun dari tiga lapisan otot, yaitu:

1. Lapisan superficial, meliputi musculus pectineus, musculus adductor longus, dan musculus gracilis.
Musculus pectineus berfungsi untuk fleksi dan adduksi panggul. Musculus adductor longus dan musculus gracilis berfungsi untuk adduksi panggul.
2. Lapisan media, meliputi musculus adductor brevis dan berfungsi untuk adduksi panggul.
3. Lapisan profundus, meliputi musculus adductor magnus dan berfungsi untuk adduksi panggul.

Origo, insersio dan persarafan otot-otot tersebut dapat dilihat pada tabel 2 dan gambar 6.

Tabel 2. Otot-otot adduktor panggul

Otot	Origo	Insertio	Persarafan
Pectineus	linea pectinea (pecten pubis) dan tulang pelvis yang berdekatan	linea obliq (dari dasar trochanter minor sampai linea aspera)	Nervus femoralis (L2, L3)
Adductor longus	permukaan luar dari corpus ossis pubis	linea aspera pada 1/3 tengah corpus ossis femoris	Nervus obturatorius divisi anterior (L2, L3, L4)
Gracilis	suatu garis pada permukaan luar dari corpus ossis pubis, ramus inferior ossis pubis, dan ramus ossis ischium	facies medialis tibia bagian proximal	Nervus obturatorius (L2, L3)
Adductor brevis	permukaan luar dari corpus ossis	permukaan posterior dari	Nervus obturatorius

	pubis dan ramus inferior ossis pubis	femur bagian proximal dan linea aspera 1/3 atas	(L2, L3)
Adductor magnus	pars adductores: ramus ischiopubica pars hamstring/ extensores: tuber ischiadica	permukaan posterior dari femur bagian proximal, linea aspera, dan linea supracondylaris medialis tuberculum adductorium dan linea supracondylaris	Nervus obturatorius (L2, L3) nervus ischiadicus pars tibialis (L2, L3, L4)

2.5.3. Otot-otot rotator internal panggul

Otot-otot rotator internal panggul primer yang ideal secara teori berorientasi pada bidang horizontalis selama berdiri, di beberapa jarak linier dari sumbu longitudinal atau sumbu vertikal dari rotasi panggul. Dari posisi anatomis, tidak terdapat otot rotator internal panggul primer karena tidak ada otot yang berorientasi mendekati bidang horizontalis. Beberapa otot-otot rotator internal panggul sekunder meliputi sabut-sabut anterior dari musculus gluteus minimus dan musculus gluteus medius, musculus tensor fasciae latae, musculus adductor longus, musculus adductor brevis, dan musculus pectineus. Anatomi masing-masing musculus dijelaskan pada kelompok otot lain.

2.5.4. Otot-otot ekstensor panggul

Otot-otot ekstensor panggul primer meliputi musculus gluteus maximus, otot-otot hamstring, caput posterior/pars ekstensores musculus adductor magnus. Otot-otot ekstensor panggul sekunder meliputi sabut-sabut posterior dari musculus gluteus medius dan sabut-sabut anterior dari musculus adductor magnus. Dengan fleksii panggul pada setidaknya $\geq 70^\circ$, sebagian besar otot-otot adductor

panggul (dengan pengecualian musculus pectineus) mampu membantu gerakan ekstensi panggul.

Musculus gluteus maximus merupakan otot ekstensor dan rotator eksternal primer pada panggul. Otot hamstring terdiri dari caput longum musculus biceps femoris, musculus semitendinosus, dan musculus semimembranosus. Otot tersebut berfungsi untuk ekstensi panggul dan fleksi lutut.

Origo, insertio dan persarafan dari otot-otot ekstensor panggul dapat dilihat pada tabel 3.

Tabel 3. Otot-otot ekstensor panggul

Otot	Origo	Insertio	Persarafan
Gluteus maximus	fascia yang menutupi gluteus medius, permukaan eksternal ilium di belakang linea glutea posterior, permukaan sacrum bagian dorsal, tepi lateral coccyx, ligamentum sacrotuberale	aspek posterior dari tractus iliotibialis dan tuberositas glutea dari femus bagian proximal	nervus gluteus inferior (L5, S1, S2)
Biceps femoris	caput longum: tuber ischiadica bagian inferomedial caput breve: labium laterale dari linea aspera	caput fibulae	nervus ischiadicus (L5, S1, S2)
Semimembranosus	tuber ischiadica bagian superolateral	permukaan medial dan posterior dari condylus medialis tibia	nervus ischiadicus (L5, S1, S2)

Semitendinosus	tuber ischiadica bagian inferomedial	permukaan medial dari bagian proximal tibia	nervus ischiadicus (L5, S1, S2)
----------------	--------------------------------------	---	---------------------------------

2.5.5. Otot-otot abduktor panggul

Otot-otot abduktor panggul primer meliputi *musculus gluteus medius*, *musculus gluteus minimus*, dan *musculus tensor fasciae latae*. Sedangkan otot-otot abduktor panggul sekunder meliputi *musculus piriformis* dan *musculus sartorius*.

1. *Musculus gluteus medius*

Musculus gluteus medius merupakan otot abduktor terbesar, menempati sekitar 60% dari potongan melintang dari seluruh otot abduktor panggul. *Musculus gluteus medius* berorigo pada permukaan eksternal dari ilium di atas *linea glutealis anterior*. *Musculus gluteus medius* berinsersio pada *aspectus lateral* dari *trochanter major* (Tabel 4). Perlekatan di bagian distal menyediakan *musculus gluteus medius* dengan lengan momen abduktor terbesar dari semua otot-otot abduktor. Selain berfungsi untuk abduksi panggul, *musculus gluteus medius* juga berfungsi untuk gerakan rotasi internal, dan sabut-sabut posteriornya juga menghasilkan gerakan ekstensi dan rotasi eksternal.

2. *Musculus gluteus minimus*

Musculus gluteus minimus terletak di *profundus* dan sedikit di anterior dari *musculus gluteus medius*. *Musculus* tersebut berorigo pada *lateral ilium* dan berinsersio pada *aspectus anterior-lateral* dari *trochanter major* (Tabel 4). Selain itu juga melekat pada *superior capsula articularis*. Perlekatan tersebut dapat menarik bagian *superior capsula articularis* menjauh dari sendi selama bergerak sehingga dapat mencegah tumbukan *capsula articularis*. Semua sabut-sabut *gluteus minimus* berperan untuk abduksi; sabut yang lebih anterior juga berperan untuk rotasi internal dan fleksi. *Musculus gluteus minimus* lebih kecil dibandingkan *musculus gluteus medius*,

menempati sekitar 20% dari otot abduktor total pada potongan melintang.

3. Musculus tensor fasciae latae

Musculus tensor fasciae latae merupakan otot abduktor panggul yang terkecil dari ketiganya, menempati sekitar 11% dari otot abduktor total pada potongan melintang. Semua otot abduktor panggul memiliki aksi baik rotator internal maupun rotasi eksternal.

Tabel 4. Otot-otot abduktor panggul

Otot	Origo	Insertio	Persarafan
Gluteus medius	permukaan eksternal dari ilium di antara linea glutea anterior dan posterior	permukaan lateral dari trochanter major	nervus gluteus superior (L4, L5, S1)
Gluteus minimus	permukaan eksternal dari ilium di antara linea glutea inferior dan anterior	aspectus anterolateral dari trochanter major	nervus gluteus superior (L4, L5, S1)

2.5.6. Otot-otot rotator eksternal panggul

Otot-otot rotator eksternal panggul primer meliputi musculus gluteus maximus dan lima dari enam musculus rotator eksternal yang pendek. Pada posisi anatomis, otot-otot rotator eksternal panggul sekunder adalah sabut-sabut posterior dari musculus gluteus medius dan musculus gluteus minimus, musculus obturator internus, musculus sartorius, dan caput longum musculus biceps femoris. Musculus obturator externus dianggap sebagai rotator sekunder karena pada posisi anatomis garis gayanya terletak hanya beberapa milimeter di posterior dari rotasi sumbu longitudinal.

1. Musculus piriformis

Musculus piriformis berorigo pada permukaan anterior dari sacrum, di antara foramina sacralia anteriora dan berinsersio pada aspectus superior dari trochanter major (Tabel 5). Selain berfungsi sebagai rotator eksternal panggul, musculus piriformis merupakan abduktor sekunder panggul.

2. Musculus obturator internus

Musculus obturator internus berorigo pada sisi internal dari membrana obturatoria dan dari ilium yang berdekatan. Sabut-sabut musculus obturator internus menyatu untuk membentuk suatu tendon, yang membelok 90° di sekitar ischium di antar spina ischiadica dan tuber ischiadicum, dan berjalan melewati foramen ischiadicum minus untuk mencapai permukaan medial dari trochanter major (Tabel 5). Otot tersebut terfiksasi kuat pada femur selama berdiri, kontraksi yang kuat dari otot tersebut merotasikan panggul relatif terhadap caput ossis femoris. Selain itu, gaya yang dihasilkan oleh otot tersebut menekan permukaan dari sendi panggul, sehingga menyediakan suatu element stabilitas dinamik untuk sendi panggul.

3. Musculus gemellus superior dan musculus gemellus inferior

Musculus gemellus superior dan musculus gemellus inferior merupakan otot yang berukuran kecil dan berorigo pada incisura ischiadica minor pada kedua sisi. Masing-masing otot menyatu dengan tendon dari musculus obturator internus menuju permukaan medial dari trochanter major (Tabel 5).

4. Musculus quadratus femoris

Musculus quadratus femoris terletak tepat di bawah musculus gemellus inferior. Musculus quadratus femoris berorigo pada sisi eksternal dari tuber ischiadicum dan berinsersio pada sisi posterior dari bagian proksimal os femur (Tabel 5).

5. Musculus obturator externus

Musculus obturator externus berorigo pada sisi eksternal dari membrana obturatoria dan ilium yang berdekatan dan berinsersio pada fossa trochanterica (Tabel 5) (Drake, 2011; Neumann, 2010).

Fungsi yang potensial dari otot rotator eksternal adalah selama rotasi *pelvic-on-femoral*. Dengan ekstremitas inferior kanan kontak erat dengan inguinal, kontraksi dari otot-otot rotator eksternal kanan mempercepat sisi anterior panggul dan melekatkan tubuh ke kiri (kontralateral dari femur yang terfiksasi). Aktivasi dari musculus gluteus maximus kanan, misalnya, sangat mampu melakukan dorongan rotasi internal dan rotasi eksternal ke panggul selama aksi tersebut

Tabel 5. Otot-otot rotator eksternal panggul

Otot	Origo	Insertio	Persarafan
Piriformis	permukaan anterior dari sacrum di antara foramina sacralis anteriora	sisi medial dan tepi superior dari trochanter major femur	Cabang dari L5, S1, S2
Obturator internus	dinding anterolateral pelvis minor, permukaan profundus dari membrana obturatoria	sisi medial dari trochanter major femur	Nervus untuk obturator internus (L5, S1)
Gemellus superior	permukaan eksternal dari spina ischiadica	pada sepanjang permukaan superior tendo musculus obturator internus dan pada sisi medial dari trochanter major femur	Nervus untuk obturator internus (L5, S1)

Gemellus inferior	bagian atas dari tuber ischiadica	pada sepanjang permukaan inferior tendo musculus obturator internus dan pada sisi medial dari trochanter major femur	Nervus untuk quadratus femoris (L5, S1)
Quadratus femoris	aspectus lateral dari ischium tepat di anterior dari tuber ischiadica	tuberculum quadratum pada crista intertrochanterica femur	Nervus untuk quadratus femoris (L5, S1)
Obturator externus	permukaan eksternal dari membrana obturatoria	Fossa trochanterica	Nervus obturatorius divisi posterior (L3, L4)

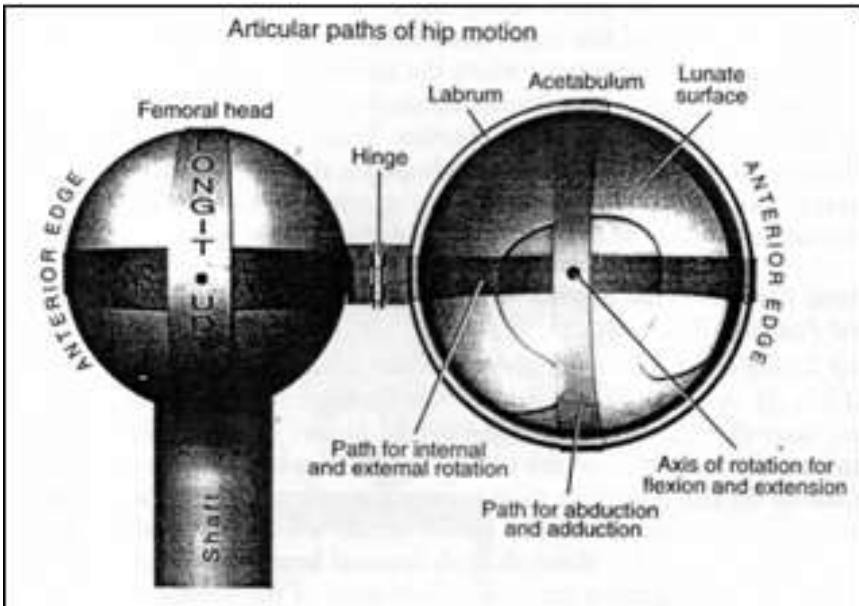
®

BAB III

BIOMEKANIKA

SENDI PANGGUL

Biomekanika sendi panggul didasarkan pada prinsip dasar *convex-on-concave* atau *concave-on-convex*. Macam-macam gerakan tulang pada sendi panggul dapat terjadi pada tiga bidang, antara lain fleksi dan ekstensi pada bidang sagittal, abduksi dan aduksi pada bidang frontal, serta rotasi internal dan eksternal pada bidang horisontal. Masing-masing bidang gerak memiliki sumbu rotasi yang spesifik, misalnya sumbu longitudinal atau vertikal (panggul dalam posisi anatomis) untuk rotasi internal-eksternal.



Gambar 7. Gambaran mekanik sendi panggul kanan (Neumann, 2010)

Gambar 7 memperlihatkan visualisasi bagian-bagian gerakan sendi. Gerakan abduksi dan adduksi terjadi di sepanjang diameter longitudinal pada permukaan sendi. Dengan panggul ekstensi, gerakan rotasi internal dan eksternal terjadi di sepanjang diameter transversal dari permukaan sendi. Gerakan fleksi dan ekstensi terjadi sebagai perputaran antara caput ossis femoris dengan facies lunata dari acetabulum yang sumbunya berjalan melintasi caput ossis femoris.

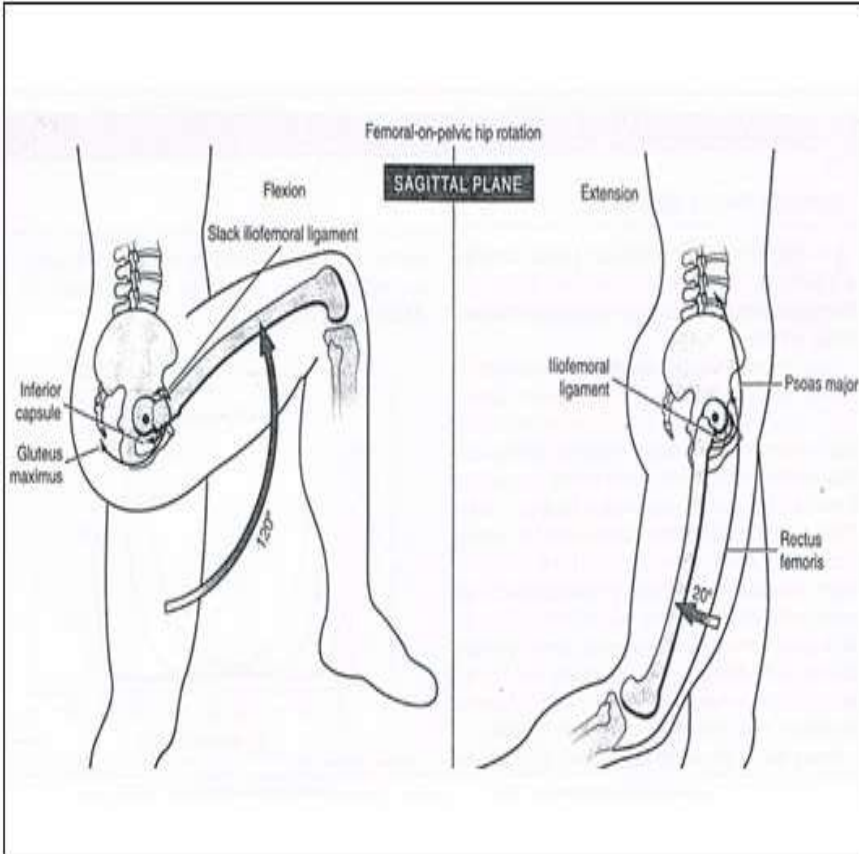
Terdapat dua istilah untuk mendeskripsikan kinematika pada sendi panggul, yaitu:

- a. *Femoral-on-pelvic hip kinematics*, merupakan gerakan femur relatif terhadap panggul yang diam.
- b. *Pelvic-on-femoral hip kinematics*, merupakan gerakan panggul (seringkali bersama truncus yang mengikuti) relatif terhadap femur yang diam.

3.1 Femoral-on-pelvic hip kinematics

1. Gerakan femur pada bidang sagital (fleksi-ekstensi femur)

Fleksi dan ekstensi femur terhadap panggul yang diam pada bidang sagittal diperlihatkan pada gambar 8. Dengan lutut dalam posisi fleksi, rata-rata jangkauan gerakan atau *range of movements* (ROM) fleksi femur pada sendi panggul sekitar 120°. Fleksi maksimal digunakan misalnya untuk melakukan pekerjaan seperti berjongkok atau mengikat tali sepatu. Fleksi maksimal dari sendi panggul mengendurkan tiga ligamenta capsularis utama namun meregangkan capsula inferior dan otot-otot seperti gluteus maximus. Dengan lutut dalam posisi ekstensi, rata-rata ROM fleksi femur pada sendi panggul terbatas sekitar 70-80°, karena adanya peningkatan tekanan pada otot hamstring. Fleksibilitas otot-otot hamstring yang bervariasi antar subyek menyebabkan gerakan ini juga bervariasi.



Gambar 8. Rata-rata ROM maksimal fleksi dan ekstensi femur (Neumann, 2010)

Rata-rata ROM ekstensi femur pada sendi panggul sekitar 20° dari posisi netral. Ekstensi penuh dari femur meningkatkan tegangan pasif pada ligamenta capsularis, terutama ligamentum iliofemorale dan otot-otot flexor panggul. Dengan lutut dalam posisi fleksi penuh ketika terjadi ekstensi femur, tegangan pasif dari musculus rectus femoris yang teregang dapat mengurangi ROM ekstensifemur tidak jauh dari posisi netral.

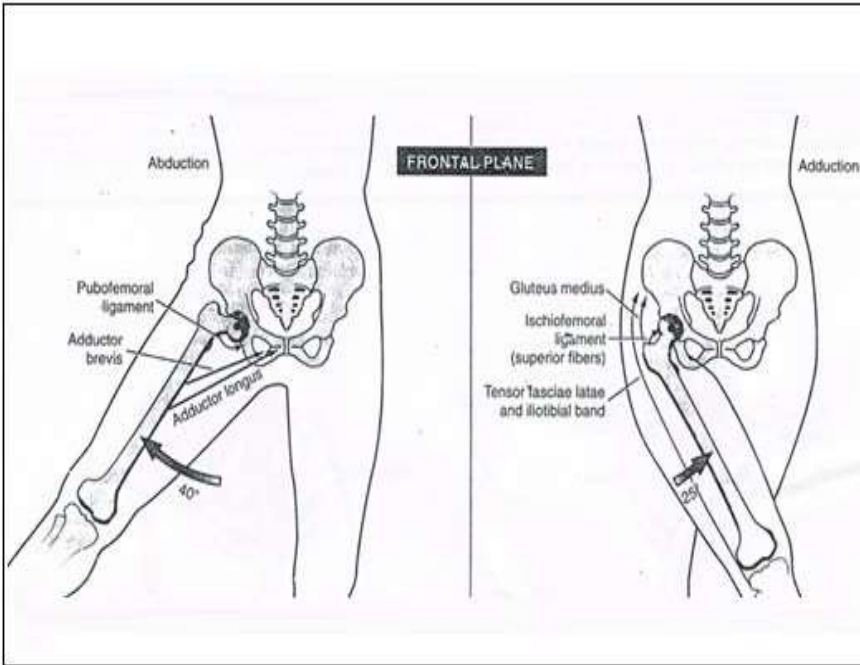
Fleksi femur pada sendi panggul ini dilakukan bersama-sama oleh otot-otot flexor panggul dan otot-otot abdomen. Contohnya, bila melakukan fleksi femur unilateral pada sendi panggul dengan posisi

terlentang (*unilateral straight-leg-raise*), kontraksi yang hanya berasal dari otot-otot flexor panggul saja akan menyebabkan panggul miring ke anterior (*anterior pelvic tilt*) dan peningkatan lordosis vertebra lumbalis, sehingga membutuhkan lebih banyak tenaga untuk memfleksikan femur dan fleksi femur menjadi tidak efisien. Namun dengan adanya aksi dari otot-otot abdomen (seperti *musculus rectus abdominis*), panggul dapat distabilkan dan miringnya panggul ke anterior akibat tarikan ke inferior dari otot-otot flexor panggul dapat dicegah, sehingga fleksi femur pada sendi panggul dapat dilakukan dengan mudah.

Ekstensi femur pada sendi panggul dilakukan oleh *musculus gluteus maximus*, otot-otot hamstring dan serat-serat posterior dari *musculus adductor magnus*. Otot-otot adduktor panggul memiliki aksi ganda yaitu dapat memperkuat ekstensi femur maupun fleksi femur pada sendi panggul. Pada saat berlari cepat, ketika panggul dalam keadaan mendekati fleksi penuh, otot-otot adduktor secara mekanik bersiap untuk memperkuat otot-otot ekstensor, sebaliknya, ketika panggul mendekati ekstensi penuh, otot-otot adduktor akan memperkuat otot-otot flexor. Kekuatan bidireksional tersebut sangat berguna pada saat melakukan aktivitas siklik yang membutuhkan tenaga besar, seperti balap sepeda ataupun berlari cepat, dan juga hal tersebut menyebabkan otot-otot adduktor menjadi lebih tahan terhadap cedera akibat tegangan.

2. Gerakan femur pada bidang frontal (abduksi-adduksi femur)

Abduksi dan adduksi femur terhadap panggul yang diam pada bidang frontal diperlihatkan pada gambar 9. ROM abduksi panggul rata-rata sekitar 40° , sedangkan ROM adduksi panggul rata-rata sekitar 25° . Abduksi penuh dibatasi terutama oleh *ligamentum pubofemorale* dan otot-otot *adductores*, sedangkan adduksi penuh dibatasi oleh tegangan pasif dari otot-otot *abductores* panggul, *tractus iliotibialis*, serat-serat bagian superior dari *ligamentum ischiofemorale*, dan interferensi dari tungkai kontralateralnya.



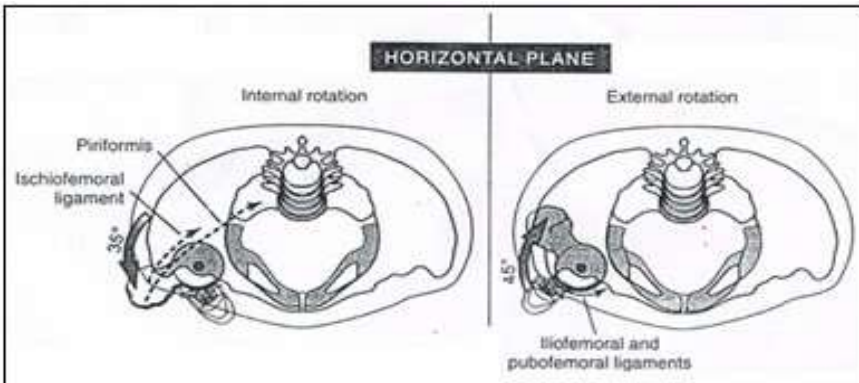
Gambar 9. Rata-rata ROM maksimal abduksi dan adduksi femur (Neumann, 2010)

Abduksi femur pada sendi panggul dilakukan oleh otot-otot abduktor panggul, antara lain gluteus medius, gluteus minimus, dan tensor fascia latae (abduktor primer), serta piriformis dan sartorius (abduktor sekunder). Adduksi femur pada sendi panggul dilakukan oleh otot-otot adduktor panggul, antara lain pectineus, adductor longus, gracilis, adductor brevis, dan adductor magnus (adduktor primer), serta biceps femoris caput longum, gluteus maximus, dan quadratus femoris (adduktor sekunder).

3. Gerakan femur pada bidang horisontal (rotasi internal-rotasi eksternal femur)

Rotasi internal dan rotasi eksternal dari femur terhadap panggul yang diam diperlihatkan pada gambar 10. Besarnya jarak rotasi internal dan eksternal femur sangat bervariasi antar subyek. Rata-rata ROM rotasi internal femur sekitar 35°. Dengan posisi ekstensi sendi panggul, rotasi internal femur secara maksimal dapat

memperpanjang otot-otot rotator eksternal seperti musculus piriformis, dan sebagian dari ligamentum ischiofemorale. Panggul yang berada dalam posisi ekstensi memiliki ROM rata-rata untuk rotasi eksternal sekitar 45°. Beberapa keadaan yang dapat membatasi gerakan rotasi external antara lain tegangan yang sangat besar pada fasciculus lateralis dari ligamentum iliofemorale dan pada otot-otot rotator internal.



Gambar 10. Rata-rata ROM maksimal rotasi internal dan eksternal femur (Neumann 2010)

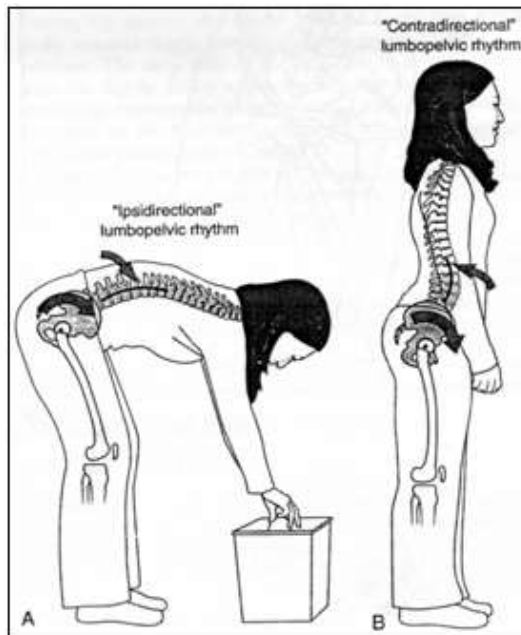
Secara teoritis, tidak ada otot yang berperan sebagai rotator internal utama, karena tidak ada otot yang posisinya tepat pada ataupun mendekati bidang horisontal. Namun, gerakan rotasi internal dapat dilakukan oleh otot-otot seperti serat-serat anterior dari musculus gluteus minimus dan medius, musculus tensor fascia lata, musculus adductor longus, musculus adductor brevis dan musculus pectineus sebagai otot-otot rotator internal sekunder. Kekuatan maksimal dari gerakan rotasi internal pada manusia sehat 50% lebih besar bila panggul dalam keadaan fleksi dibandingkan dalam keadaan ekstensi, karena pada keadaan panggul fleksi 90° beberapa otot rotator eksternal seperti piriformis, serat anterior dari gluteus maximus, dan serat posterior dari gluteus medius akan berubah peran menjadi rotator internal.

3.2 Pelvic-on-femoral hip kinematics

1. Ritme lumbopelvis

Gerakan dari panggul melalui caput femoris secara khusus dapat merubah konfigurasi dari vertebra lumbalis karena ujung kaudal dari vertebrae melekat kuat pada sendi sacroiliaca. Hubungan kinematik ini dinamakan ritme lumbopelvis. Konsep dari kinematika ritme lumbopelvis tidak hanya dapat digunakan untuk gerakan rotasi panggul pada bidang sagital saja, namun juga dapat diaplikasikan pada gerakan bidang frontal dan horisontal. Terdapat dua tipe yang kontras dari ritme lumbopelvis yang digunakan pada gerakan fleksi panggul terhadap femur yang diam, antara lain (Gambar 11):

- Ritme lumbopelvis ipsidireksional, di mana panggul dan vertebra lumbalis berotasi dengan arah yang sama.
- Ritme lumbopelvis kontradireksional, di mana panggul berotasi pada suatu arah sedangkan vertebra lumbalis berotasi pada arah yang berlawanan.



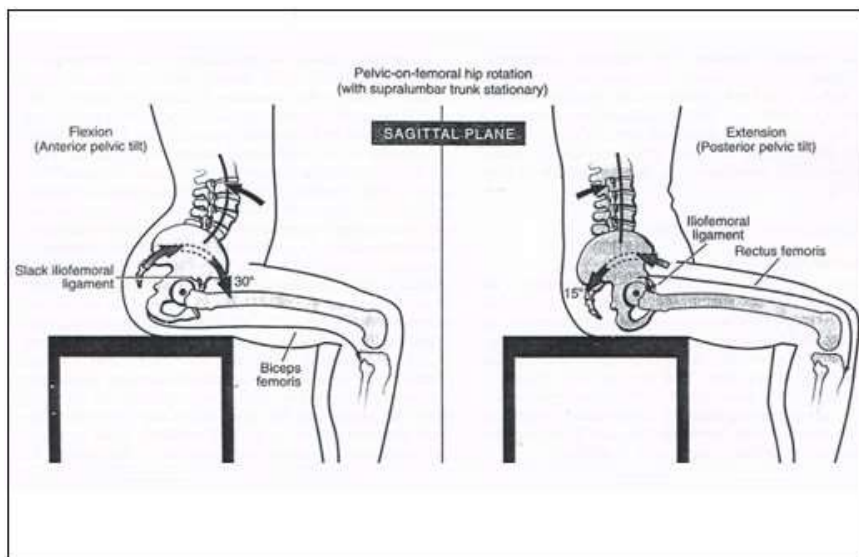
Gambar 11. Ritme lumbopelvis. A. Ipsidireksional. B. Kontradireksional (Neumann, 2010)

2. Gerakan panggul pada bidang sagittal (*anterior and posterior pelvic tilt*)

Fleksi panggul artinya memiringkan panggul ke anterior (*anterior pelvic tilt*), sedangkan ekstensi panggul artinya memiringkan panggul ke posterior (*posterior pelvic tilt*). Kemiringan panggul tersebut berupa busur yang pendek, merupakan gerakan panggul pada bidang sagittal relatif terhadap femur yang diam, diperlihatkan pada gambar 12. Arah kemiringan panggul didasarkan pada arah rotasi satu titik pada crista iliaca.

Miringnya panggul ke depan/anterior diimbangi dengan peningkatan lordosis vertebra lumbalis. Ketika seseorang duduk dengan fleksi panggul 90° , seorang dewasa normal dapat melakukan fleksi panggul *pelvic-on-femoral* tambahan sebesar 30° sebelum dibatasi oleh ekstensi penuh dari vertebrae lumbalis. Miringnya panggul ke anterior secara penuh mengendurkan sebagian besar ligamenta pada panggul, terutama iliofemorale. Karena lutut difleksikan, otot hamstring yang mengendur secara parsial tidak memberikan tahanan berarti bagi miringnya panggul ke anterior. Ketika berdiri dengan lutut ekstensi penuh, otot hamstring yang lebih memanjang tampaknya lebih memberikan tahanan terhadap miringnya panggul ke anterior, namun ternyata tahanan tersebut tidak begitu berarti.

Pada gambar 12, panggul dapat melakukan ekstensi sekitar $10-20^\circ$ dari posisi 90° ketika duduk melalui gerakan miringnya panggul ke posterior. Gerakan tersebut meningkatkan panjang dan tegangan ligamentum iliofemorale dan otot rectus femoris. Ketika panggul miring ke posterior, vertebra lumbalis menjadi fleksi atau lurus, sehingga mengurangi lordosis lumbalis.



Gambar 12. Rata-rata ROM maksimal *anterior and posterior pelvic tilt* (Neumann, 2010)

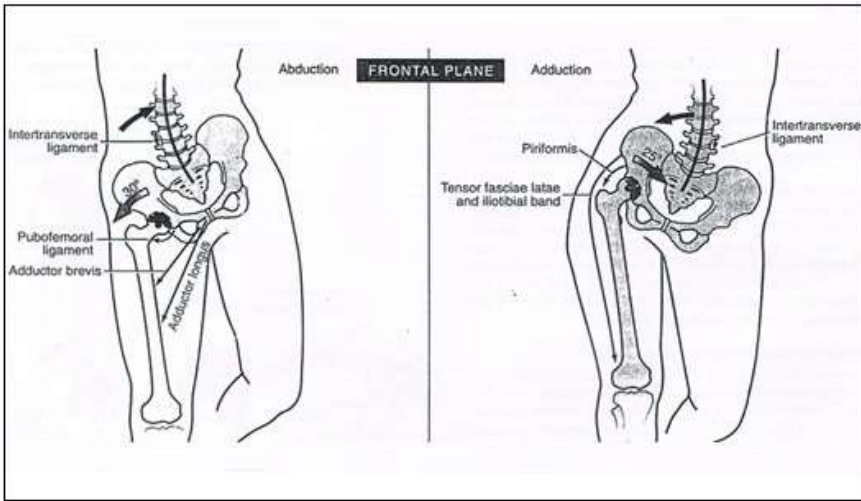
Anterior pelvic tilt dilakukan oleh kelompok otot-otot flektor panggul (misalnya iliopsoas dan sartorius) dan otot-otot ekstensor punggung bagian bawah (seperti erector spinae). Dengan femur yang diam, kontraksi dari otot-otot flektor panggul merotasikan panggul terhadap sumbu medial-lateral yang melalui kedua panggul. Sebaliknya, otot-otot ekstensor panggul berperan dalam gerakan *posterior pelvis tilt*. Selain peran otot-otot ekstensor panggul, dalam gerakan ini juga berperan otot-otot abdomen seperti rectus abdominis dan obliquus externus abdominis.

3. Gerakan panggul pada bidang frontal (abduksi-adduksi panggul)

Abduksi dan adduksi panggul terhadap femur yang diam pada bidang frontal lebih mudah digambarkan dengan berasumsi seseorang berdiri pada satu kaki (Gambar 13). Kaki yang menjadi tumpuan berat tubuh tersebut disebut panggul penyangga/*support hip*.

Abduksi dari panggul penyangga terjadi dengan gerakan meninggikan crista iliaca pada sisi panggul yang bukan penyangga, dan sebagai konsekuensinya terjadi kecekungan ringan ke arah lateral dari vertebra lumbalis pada sisi panggul yang abduksi. Abduksi panggul *pelvic-on-femoral* maksimal sekitar 30° karena mendapat tahanan alami dari melengkungnya vertebra lumbalis ke arah lateral, juga dari kekakuan otot-otot adduktor panggul dan ligamentum pubofemorale.

Peran otot-otot abduktor panggul sangat penting untuk menjaga stabilitas bidang frontal ketika berjalan, pada saat fase di mana tumpuan berada pada satu tungkai, dan tungkai lainnya beranjak dari tempat pijakan untuk mulai berayun. Pada fase ini, tanpa kontraksi dari otot-otot abduktor, panggul dan trunkus mungkin akan “jatuh” dan tidak terkontrol ke arah sisi tungkai yang sedang berayun.

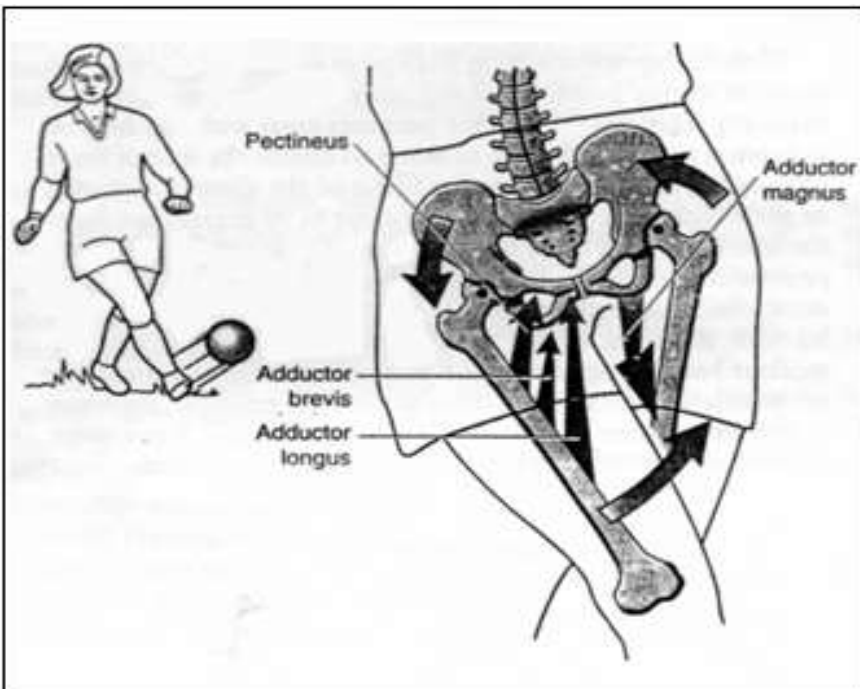


Gambar 13. Rata-rata ROM maksimal abduksi dan adduksi panggul (Neumann, 2010)

Adduksi pada panggul penyangga terjadi dengan merendahkan/menurunkan crista iliaca dari sisi panggul yang bukan penyangga. Gerakan ini menyebabkan sedikit kecekungan pada

vertebra lumbalis ke arah lateral pada sisi panggul yang beradduksi. Gerakan ini dibatasi oleh keadaan vertebra lumbalis yang hipomobil, berkurangnya ekstensibilitas pada traktus iliotibialis dan otot-otot abduktor panggul, sehingga ROM maksimal sekitar 25°.

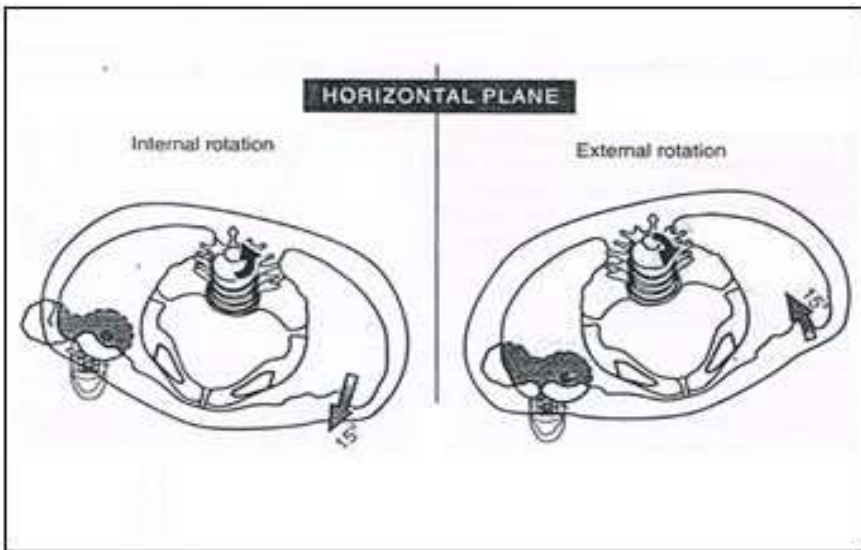
Kinerja otot-otot adduktor panggul secara bilateral menghasilkan suatu kerjasama kooperatif misalnya pada saat menendang bola ke samping kiri dengan menggunakan kaki kanan (Gambar 14). Pada tungkai kanan, otot-otot aduktor bekerja menghasilkan kekuatan adduksi femur sehingga dapat menendang bola dengan keras. Untuk mengimbangi gerakan ini, crista iliaca sebelah kanan harus diturunkan, hal ini merupakan gerakan adduksi *pelvic-on-femoral* pada panggul kiri, yang dilakukan oleh otot-otot adduktor panggul kiri.



Gambar 14. Aksi kooperatif otot-otot adduktor panggul secara bilateral (Neumann, 2010)

4. Gerakan panggul pada bidang horisontal (rotasi internal-rotasi eksternal panggul)

Gerakan panggul terhadap femur yang diam pada bidang horisontal memiliki sumbu rotasi yang posisinya longitudinal (Gambar 15). Rotasi internal dari panggul penyangga terjadi ketika crista iliaca pada sisi panggul yang bukan penyangga berputar ke arah depan pada bidang horisontal. Selama rotasi eksternal, sebaliknya, crista iliaca pada sisi panggul yang bukan penyangga berputar ke arah belakang pada bidang horisontal.



Gambar 15. Rata-rata ROM maksimal rotasi internal dan eksternal panggul (Neumann, 2010).

Sebagai konsekuensi dari berputarnya panggul terhadap trunkus yang diam, maka vertebra lumbalis juga harus berotasi ke arah yang berlawanan dengan rotasi panggul. Adanya sejumlah kecil rotasi axial yang secara normal terjadi pada vertebra lumbalis dapat membatasi rotasi penuh dari panggul penyangga pada bidang horisontal secara signifikan.®

BAB IV

LATIHAN PEREGANGAN PADA SENDI PANGGUL

Duduk dan berdiri untuk waktu yang lama dapat menyebabkan ketidaknyamanan di daerah panggul. Panggul menyokong berat tubuh bagian atas ketika seseorang bertumpu dengan kaki dan ini juga dipengaruhi oleh tarikan gravitasi ke arah bawah tubuh. Ditambah dengan membawa beban seperti tas yang berat atau menggendong anak-anak, dan itu akan menyebabkan pinggul kita sering merasa kelelahan dan nyeri. Dengan melakukan peregangan lembut pada otot-otot di sekitar sendi panggul diharapkan dapat membantu meredakan sakit dan nyeri di daerah tersebut.

Berikut ini beberapa latihan peregangan yang dapat dilakukan untuk daerah di sekitar sendi panggul:

4.1. Peregangan Fleksor Panggul

Untuk melakukan peregangan otot-otot fleksor panggul dapat dilakukan sebagai berikut:

1. Untuk meregangkan fleksor pinggul kiri maka berlututlah dilutut kiri dan menempatkan kaki kanan di depan sehingga pinggul kanan dan lutut membentuk sudut sekitar 90°.
2. Gunakan bantal di lantai untuk lutut kiri jika merasakan ketidaknyamanan saat melakukan peregangan ini.
3. Letakkan tangan kiri pada pinggul kiri dan mendorong pinggul kiri ke depan sehingga berada di depan lutut kiri.
4. Tegakkan dada dan jangan membungkuk ke depan pada pinggul.

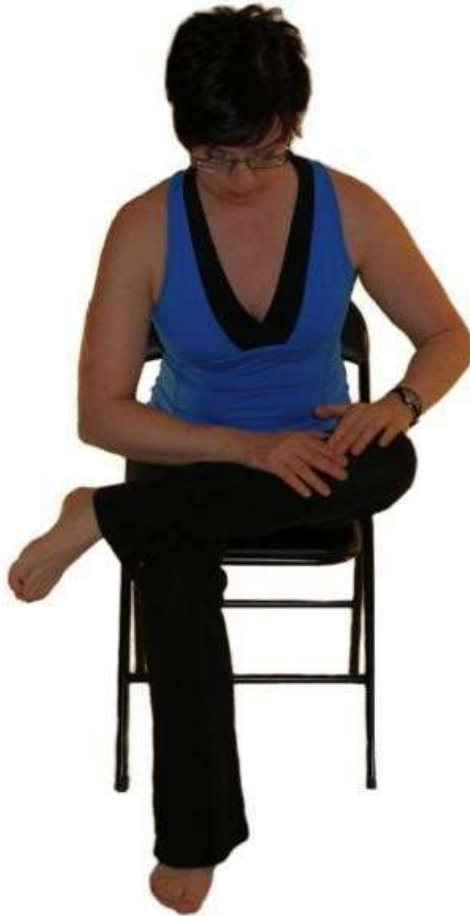

4.2. Peregangan Rotator Panggul

Otot-otot rotator tidak hanya memutar paha pada panggul tetapi juga lebih fungsional memutar panggul dengan pusat sumbu berat pada paha yang statis.

Rotator Internal

1. Untuk meregangkan sisi kiri, ambil sikap duduk dan silang kaki kiri di atas paha kanan sehingga pergelangan kaki kiri terletak di paha kanan.
2. Letakkan tangan kanan pada paha kiri dan dengan lembut tekan ke bawah sampai merasakan adanya tahanan.
3. Kemudian miringkan badan ke depan secara perlahan sambil menghembuskan napas. Ingatlah untuk selalu menjaga dada dan punggung agar tetap lurus. Jangan biarkan diri membungkuk ke depan atau kehilangan lordosis normal (kelengkungan) di punggung bagian bawah.
4. Pertahankan posisi ini sesuai dengan waktu yang diinginkan.. Bagi sebagian besar individu 30 detik sudah cukup memberikan manfaat.



Rotator Eksternal

1. Sekali lagi, untuk meregangkan sisi kiri, mulai seperti di atas dengan pergelangan kaki kiri diletakkan ke arah paha kanan.
2. Pegang lutut kiri dengan kedua tangan dan tarik lutut kiri ke arah bahu kanan.
3. Tarik lutut kiri ke titik tahanan, tetapi hindari rasa sakit saat melakukannya, sambil menghembuskan napas perlahan.
4. Tahan posisi ini sesuai dengan waktu yang diinginkan.



Floor hip stretch 1

Untuk peregangan yang lebih intens bagi mereka yang lebih fleksibel, dapat memulai dengan mencoba peregangan kedua rotator pinggul lainnya di lantai dengan cara sebagai berikut:

1. Duduk di lantai dengan menekuk lutut kiri di depan dan lutut kanan keluar ke sisi belakang kaki kanan. Letakkan kaki kiri sedemikian rupa sehingga menyentuh lutut kanan.
2. Letakkan tangan di lantai di depan dengan lengan dalam keadaan lurus. Tarik napas dan angkat dada.
3. Nafas dikeluarkan saat menurunkan bahu di atas lutut depan sampai merasakan peregangan yang lembut.
4. Rendahkan lagi tubuh ke depan dan ulangi ini sampai dapat menurunkan tubuh ke lantai.
5. Istirahatkan kepala di tangan dan atur pernapasan untuk memungkinkan peregangan lebih lanjut.
6. Ketika menghembuskan napas perlahan, lihat ke arah tungkai belakang dan gerakkan tangan ke arah tersebut.



Floor hip stretch 2

Ini adalah peregangan untuk rotator pinggul di sisi kiri sambil berbaring.

1. Berbaring telentang dengan satu lutut ditekuk dan kaki yang lain datar dilantai.
2. Silang kaki kiri di atas kanan sehingga pergelangan kaki kiri di lutut kanan.
3. Posisi kepala dan dada datar di lantai sambil melakukan peregangan rotator pinggul ini.
4. Kencangkan otot perut dan dorong punggung turun ke bawah terhadap lantai dan angkat kaki kanan dari lantai.
5. Ketika mengangkat kaki kanan, pegang pergelangan kaki kiri dengan tangan kanan dan dorong lutut kiri bawah menjauh dari tubuh.
6. Pertahankan posisi ini selama jangka waktu yang sesuai, santai, dan bernafaslah dengan rileks.



Anda membutuhkan sejumlah pengaturan tubuh dan kekuatan perut untuk melakukan latihan ini. Jika merasa terlalu sulit karena kelemahan atau ketidaknyamanan di daerah punggung bawah, maka cobalah untuk melakukan peregangan rotator pinggul dalam keadaan duduk.



4.3. Peregangan Adduktor Panggul

Otot-otot adduktor adalah otot-otot yang terletak di bagian dalam paha. Beberapa otot menyilang sendi panggul dan sendi lutut,

dan beberapa hanya menyilang sendi panggul. Kami akan mengacu pada otot-otot yang melintasi kedua panggul dan sendi lutut sebagai "*long adductors*" dan yang hanya melintasi sendi panggul sebagai "*short adductors*".

Short Adductors

1. Berlutut ke lutut kiri dan menempatkan kaki kanan di depan sehingga lutut kanan berada di 90°.
2. Tarik napas dan geser lutut kiri ke samping dan belakang.
3. Buang napas dan tubuh tetap dalam posisi tegak.

Long Adductors

1. Berlutut ke kaki kanan dan tempatkan kaki kiri di depan untuk mengambil posisi lunge.
2. Geser kaki kiri ke samping dan menempatkan kedua tangan di lantai di depan.
3. Cobalah untuk meluruskan lutut kiri dan sandarkan tubuh ke depan sambil pinggul dalam keadaan rileks.
4. Goyang pinggul ke depan dan belakang akan sedikit mengubah tarikan untuk mendapatkan peregangan pada semua otot di sekitarnya.



Long adductors juga dapat dilakukan dengan gerakan peregangan dalam keadaan duduk. Peregangan sendi panggul juga termasuk paha belakang, paha belakang medial, semimembranosus dan semitendinosus.

1. Untuk meregangkan kedua belah pihak secara bersamaan, duduk dengan kaki lurus di depan dan punggung dalam keadaan tegak.
2. Perlahan-lahan pisah kedua kaki satu sama lain sejauh yang mampu dilakukan. Pertahankan posisi ini dan rileks selama beberapa detik.
3. Sekarang saat mengeluarkan napas, bungkukkan tubuh ke depan pada pinggul sampai dirasakan adanya tahanan.
4. Pastikan untuk menjaga dada dan mempertahankan lordosis lumbal (kelengkungan punggung) pada posisi normal.
5. Pertahankan posisi ini, kebanyakan orang akan mendapatkan manfaat dari latihan ini jika dilakukan selama 30 detik.



4.4. Peregangan Ekstensor Panggul

Untuk peregangan maksimal ekstensor pinggul, paha belakang, dan gluteus maximus. Berikut adalah beberapa peregangan hamstring yang mudah.

Peregangan hamstring dalam keadaan berdiri berlaku sebagai metode yang efektif untuk meningkatkan fleksibilitas hamstring, tetapi tergantung pada posisi panggul. Jika Anda mampu menjaga punggung lurus rendah saat melakukan peregangan ini secara signifikan maka hal tersebut akan lebih efektif.



1. Untuk melakukan peregangan ini, berdiri dan menghadap kursi atau meja. Letakkan kaki kanan di atas kursi, sementara kaki kiri dalam keadaan berdiri. Jaga posisi dada dan punggung dalam keadaan tegak.
2. Membungkuk ke depan pada pinggul sambil meletakkan kedua tangan ke lutut kanan sampai merasakan peregangan di bagian belakang paha kiri.
3. Kebanyakan orang akan mendapatkan manfaat dari posisi ini jika dilakukan selama 30 detik.

4.5. Peregangan Traktus Iliotibialis

Traktus iliotibial adalah penebalan fascia lata, fascia profunda paha, yaitu suatu struktur yang menghubungkan pinggul ke kaki bagian bawah sepanjang bagian luar paha. Ketegangan di traktus iliotibialis dapat menyebabkan nyeri patellofemoral, bursitis trochanterica, dan sindrom gesekan di lutut. Ini adalah peregangan pinggul untuk pelari dan orang yang menderita nyeri lutut.

Untuk peregangan traktus iliotibialis kiri maka berdirilah dengan posisi bagian kiri tubuh menghadap dinding atau kursi.



1. Letakkan kaki kiri di belakang kaki kanan dan arahkan jari-jari kaki kiri keluar sekitar 45°.
2. Letakkan tangan kanan di pinggul kanan dan sekaligus menjaga kaki kiri lurus, dorong pinggul ke arah kursi atau dinding.

3. Sebuah kesalahan umum yang dibuat saat melakukan peregangan ini adalah membungkuk ke depan pada pinggul atau memutar tubuh.
4. Pastikan tubuh tetap tegak.

Ada beberapa latihan peregangan kombinasi lain yang dapat dilakukan, yaitu:

4.6. *Kneeling Hip Flexor Stretch Against a Wall*

Gerakan ini akan meregangkan otot-otot fleksor panggul.



1. Lipat handuk dan menempatkannya sekitar delapan inci dari dinding. Berlutut dan menempatkan lutut kiri pada handuk dan jari-jari kaki kiri ke dinding.
2. Tempatkan kaki kanan di lantai di depan, dan menurunkan pinggul ke bawah sampai merasakan peregangan di bagian depan pinggul kiri. Pastikan lutut kanan tepat segaris di atas pergelangan kaki.
3. Tempatkan tangan pada lutut depan untuk membantu menjaga tubuh tetap lurus. Pertahankan pada posisi ini setidaknya untuk lima kali napas. Kemudian perlahan-lahan dilepaskan dan lakukan peregangan ini di sisi yang lain.

4.7. *Wide-Legged Split*

Lakukan *Split Wide-Legged* untuk meregangkan panggul, paha belakang (hamstring), dan paha bagian dalam.

1. Letakkan tangan di lantai di depan dan jauhkan kedua kaki satu sama lain ke arah samping, pastikan untuk menjaga tumit lebih lebar dari jari-jari kaki. Hindari kaki rata dengan lantai sepanjang waktu agar lutut anda tetap terlindungi.
2. Rendahkan pinggul, topang tubuh dengan lengan, dan kemudian bergerak turun dengan bahu ke arah lantai (seperti yang ditunjukkan). Jika bahu berada di lantai, putar kepala ke samping, dan beristirahat di lantai dengan menggunakan pipi sehingga dagu tidak memar.
3. Lakukan selama lima kali napas dalam-dalam. Jika latihan ini cukup sulit, maka dapat melakukan peregangan dengan cara duduk mengangkang.



4.8. *Butterfly*

Untuk meregangkan otot-otot adduktor maka dapat dilakukan dengan posisi *Butterfly*.



1. Duduk di tanah, tekuk kedua lutut, dan pertemukan kedua telapak kaki satu sama lain di bagian tengah tubuh. Dengan menggunakan tangan maka bukalah kaki seperti buku. Gunakan otot-otot kaki untuk menekan lutut ke arahlantai.
2. Tekuk tubuh ke arah depan, lemaskan bahu dan arahkan pandangan ke arah depan atau ke arah kaki. Tahan selama lima kali napas, dan kemudian perlahan-lahan melipat tubuh lebih rendah lagi ke depan dan serendah mungkin menuju ke arah kaki. Ingatlah untuk mencoba dan menjaga agar tulang belakang tetap lurus.
3. Istirahatkan tangan pada kedua kaki, tekan lutut ke bawah dengan lengan, atau jika menginginkan peregangan yang lebih efektif maka perpanjang lengan ke arah depan. Pertahankan posisi ini selama lima kali napas.

4.9. Pigeon

Dengan posisi yoga sebagai dasar, *pigeon* adalah salah satu peregangan sendi yang paling efektif.



1. Duduk dengan menekuk lutut kanan dan kaki kiri diperpanjang di belakang. Tarik tumit kanan ke arah pinggul kiri. Pastikan pinggul kiri selalu mengarah ke lantai.
2. Tahan posisi ini dengan tangan bertumpu pada paha kanan atau pinggul sehingga memungkinkan tubuh untuk beristirahat di atas lutut kanan. Tahan posisi ini selama lima kali napas.
3. Ulangi posisi ini dengan menekuk lutut kiri.

®

BAB V

RINGKASAN

Sendi panggul adalah persendian yang dibentuk oleh caput femoris dengan acetabulum dari os coxae dan termasuk persendian multiaxial sehingga memungkinkan gerakan fleksi, ekstensi, abduksi, adduksi dan rotasi. Sendi panggul memiliki banyak gambaran anatomis yang cocok untuk stabilitas dan penyangga berat badan selama berdiri, berjalan, dan berlari.

Sendi panggul relatif sering mengalami kelainan dan trauma, khususnya pada usia muda dan usia lanjut. Dislokasi sendi panggul terutama terjadi pada pria usia 16-40 tahun yaitu akibat kecelakaan serta pada usia lanjut rentan mengalami penyakit degenerasi sendi dan fraktur sendi panggul akibat osteoporosis. Dengan pengetahuan dan pemahaman yang baik tentang anatomi, biomekanis dan latihan pada sendi panggul diharapkan dapat menghindari seseorang dari cedera pada sendi panggul baik saat berolahraga maupun beraktifitas sehari-hari, serta sebagai dasar untuk terapi dan diagnosis masalah-masalah muskuloskeletal.

Duduk dan berdiri untuk waktu yang lama dapat menyebabkan ketidaknyamanan di bagian panggul. Hal ini disebabkan karena bagian panggul menyokong berat tubuh bagian atas ketika seseorang bertumpu dengan kakidan ini juga dipengaruhi oleh tarikan gravitasi ke arah bawah tubuh, apalagi jika ditambah dengan beban yang dibawa sehingga akan menyebabkan kelelahan di daerah panggul bahkan dapat menimbulkan nyeri. Dengan melakukan peregangan lembut pada otot-otot di sekitar sendi panggul diharapkan dapat membantu meredakan rasa lelah dan nyeri di daerah tersebut.

This page is intentionally left blank

DAFTAR PUSTAKA

- Anonim¹. 2012, *Hip Stretches*, diunduh tanggal 20 Agustus 2017 di www.stretching-exercises-guide.com.
- Anonim². 2012, *Pigeon Pose*. Women's Health Magazine. diunduh tanggal 20 Agustus 2017 di www.womenshealthmag.com.
- Anonim³. 2012, *Butterfly Stretch*, diunduh tanggal 18 Agustus 2017 di www.familycircle.com.
- Clegg, T.E., Roberts, C.S., Greene, J.W., Prather, B.A., 2010. Hip dislocations—Epidemiology, treatment, and outcomes. *Injury, Int. J. Care Injured*. 41:329–334.
- Dhanwal, D.K., Dennison, E.M., Harvey, N.C., Cooper, C., 2012. Epidemiology of hip fracture: Worldwide geographic variation. *Indian Journal of Orthopaedics*.45(1): 15-22.
- Drake, R.L., Vogl, A.W., Mitchell, A.W.M., 2012. *Gray's basic anatomy*. International ed. Philadelphia: Elsevier churchill livingstone.
- Lippert, L.S. 2011. *Clinical Kinesiology and Anatomy*. 5th Edition. Philadelphia: F.A. Davis company.
- Martin, S. 2005 , *Stretching*, United States: DK Publishing, Inc. Hal: 42-43, 152-153.
- Netter, FH, 2006. *Atlas of human anatomy*. Fourth edition. Pennsylvania: Saunders Elsevier.
- Neumann, D.A., 2010. *Kinesiology of musculoskeletal system foundations for rehabilitation*. Second edition. Missouri: Mosby elsevier. Hal. 465-514.

Sugar, J. 2012, *Basic Stretches For Tight Hips*, diunduh tanggal 20 Agustus 2017 di www.fitsugar.com.

Watkins, J., 2010. *Structure and function of the musculoskeletal system*. Second edition. Campaign: Human Kinetics. Hal.173- 175.



GLOSSARIUM

abduksi	: gerakan menjauh dari bidang median, atau (pada jari-jari) dari garis aksial ekstremitas
adduksi	: gerakan menarik ke arah bidang median atau (pada jari-jari) ke arah garis aksial anggota badan
cartilago	: tulang rawan
diskongruensi	: tidak sama rata
dislokasi	: perpindahan atau pergeseran suatu bagian
ekstensi	: gerakan yang mengakibatkan dua ujung tiap bagian yang membentuk sendi saling menjauh; gerakan yang membuat bagian-bagian ekstremitas menuju atau berada dalam keadaan lurus
enarthrosis	: suatu persendian berupa kaput berbentuk bulat salah satu tulang diterima oleh rangkalok sendi tulang yang lain, seperti pada tulang paha
fasciculus	: ikatan atau kelompok kecil otot
fleksi	: tindakan membengkokkan atau keadaan dibengkokkan
fraktur	: pemecahan suatu bagian
inklinasi	: kemiringan atau kecondongan; sudut kemiringan dari garis atau bidang acuan tertentu
insersio	: tempat perlekatan, seperti pada otot ke tulang yang digerakkannya
kontraksi	: mendekatkan; pemendekan atau penyusutan
ligament	: pita jaringan ikat yang menghubungkan tulang atau tulang rawan, berfungsi untuk menyokong dan memperkuat sendi

mekanika	:	gerakan
midstance	:	Keadaan kaki menapak ke dasar
midswing	:	keadaan kaki mengayun
origo	:	asal tempat otot, ujung atau perlekatan otot yang lebih terfiksasi
paraplegia	:	paralisis bagian bawah tubuh termasuk tungkai
prominen	:	penonjolan
proprioseptif	:	sistem yang memproses informasi dari otot dan sendi sehingga individu paham di mana letak tubuh dan gerak tubuhnya
rotasi	:	gerakan memutar suatu sumbu
socket	:	rongga tempat pemasangan bagian yang sesuai

®

RIWAYAT PENULIS



Nama Penulis dr. Al-Muqsith, M.Si, lahir di Paya Beurandang 23 Maret 1985. Menyelesaikan Pendidikan Sarjana Kedokteran di Fakultas Kedokteran Universitas Syiah Kuala pada tahun 2008 dan menyelesaikan Pendidikan Profesi Dokter pada tahun 2010. Penulis kemudian melanjutkan pendidikan Program Magister Ilmu kedokteran Dasar Minat Anatomi-Histologi di Fakultas Kedokteran Universitas Airlangga, Surabaya pada tahun 2011 dan dapat menyelesaikan Program magister tersebut pada tahun 2013.

Penulis pernah bekerja di Puskesmas Lhoksukon Kabupaten Aceh Utara dan sekarang menjadi salah satu Staf Pengajar di Program Studi Kedokteran Universitas Malikussaleh. Penulis juga pernah menjadi reviewer Jurnal Kedokteran dan Kesehatan Averrous FK Unimal pada tahun 2015-2016. Sejak tahun 2011 sampai saat ini penulis aktif sebagai pengurus pada Organisasi Profesi Ikatan Dokter Indonesia Cabang Lhokseumawe. Selama bekerja, penulis menduduki jabatan Kepala Bagian Anatomi di Program Studi Kedokteran pada

tahun 2013 sampai sekarang. Selain itu, dalam bidang Pengabdian kepada Masyarakat, Penulis menduduki jabatan Ketua Redaksi Majalah IDI Lhokseumawe-Aceh Utara tahun 2013-2014 dan Ketua Bidang Pengabdian Masyarakat IDI Lhokseumawe periode 2014-2017.


Di samping kesibukannya, penulis selalu menyempatkan diri untuk menulis dan mempublikasi beberapa karya ilmiah di berbagai Jurnal dan Majalah yang berhubungan dengan dunia kesehatan dan kedokteran. Adapun judul-judul artikel yang pernah dipublikasi adalah Pengaruh Pemberian Xanthone Terhadap Gambaran Sel Epitel Tubulus Ginjal Tikus Putih Jantan (*Rattus norvegicus*) yang Diinduksi Karbon Tetraklorida (CCl_4) yang dipublikasikan pada Jurnal Samudera, 2013; Hubungan Riwayat Pemberian Kolostrum dengan Perkembangan Bayi Puskesmas Banda Sakti Kota Lhokseumawe, Jurnal Lentera, 2015; Gambaran Makroskopik dan Mikroskopik Neoplasma Sistem Saraf Pusat, Majalah Biomorfologi Fakultas Kedokteran Universitas Airlangga, 2014; Uji Daya Analgetik Infusa Daun Kelor (*Moringae Folium*) pada Mencit (*Mus Musculus*) Betina, Jurnal Lentera, 2015; Hubungan Riwayat Pendidikan Anak Usia Dini (PAUD) dengan Perkembangan Anak Menggunakan Kuesioner Pra Skrining Perkembangan (KPSP), Jurnal Lentera, 2015; Pengaruh Terapi Bekam Terhadap Tekanan Darah Sistolik dan Diastolik pada Pasien di Klinik Sehat Dr. Abdurrahman Kota Medan Tahun 2014, Jurnal Samudera, 2015; Gambaran Tingkat Pengetahuan Mahasiswa Fakultas Kedokteran Angkatan 2011-2012 Universitas Malikussaleh Terhadap Penularan dan Pencegahan Hepatitis B, Jurnal Samudera, 2015; Profil Antropometri dan Somatotipe pada Atlet Sepak Bola, Jurnal Averrous, 2015; Anatomi dan Gambaran Klinis Kanker Payudara Pria, Majalah Biomorfologi Fakultas Kedokteran Universitas Airlangga, 2015; Hubungan Lingkar Lengan Atas Ibu Hamil dengan Berat Badan Lahir Bayi di Rumah Sakit Umum Cut Meutia Kabupaten Aceh Utara dan Rumah Sakit Tk IV IM.07.01 Lhokseumawe tahun 2015, Jurnal Averrous, 2016; Hubungan Infeksi Soil Transmitted Helminths dengan Penggunaan Alas Kaki pada Siswa SDN 20 Banda Sakti Kota Lhokseumawe Tahun 2016,

Jurnal Lentera, 2017; Uji Daya Analgetik Jus Daun Lidah Buaya (*Aloe vera folium*) pada Mencit (*Mus musculus*) Betina, Jurnal Aceh Medica, 2017; Pengabdian Dokter, Kesadaran atau Keterpaksaan?, Majalah IDI (Ikatan Dokter Indonesia) cabang Aceh Utara-Lhokseumawe, 2010; Merokok, Antara Kesehatan dan Kebutuhan, Majalah IDI cabang Aceh Utara-Lhokseumawe, 2010; Mengingat Kematian, Majalah IDI cabang Aceh Utara-Lhokseumawe, 2010; Bedah Plastik, Boleh atau Tidak? Majalah IDI cabang Aceh Utara-Lhokseumawe 2011; Fenomena Keistimewaan Air, dalam Majalah IDI cabang Aceh Utara-Lhokseumawe 2013; Rheumatoid Arthritis, Majalah IDI cabang Aceh Utara-Lhokseumawe, 2013.

Penulis akan terus berusaha berkarya untuk mengembangkan ilmu kesehatan dan kedokteran melalui penelitian dan pengembangan program pengabdian kepada masyarakat baik di bidang disiplin ilmu yang sedang ditekuninya maupun di luar bidang disiplin keilmuannya tetapi tetap berkaitan dengan ilmu kesehatan dan kedokteran. Semoga karya yang dihasilkan dapat menjadi kontribusi yang konstruktif bagi pembangunan dunia kesehatan dan kedokteran di Indonesia dan juga dapat mengembangkan atau melengkapi pengembangan ilmu kesehatan dan kedokteran Indonesia.



This page is intentionally left blank



Buku ini berisikan anatomi dan biomekanika sendi panggul serta beberapa latihan peregangan sendi panggul. Mengingat pentingnya peran sendi panggul dalam menyangga berat tubuh dan melakukan berbagai aktivitas sehari-hari, serta penurunan kualitas hidup yang ditimbulkan oleh kelainan atau cedera pada sendi panggul, maka dari itu diperlukan pengetahuan dan pemahaman yang baik tentang anatomi, biomekanis dan latihan pada sendi panggul agar dapat menghindari cedera pada sendi panggul baik saat berolahraga maupun beraktifitas sehari-hari.

Buku ini diperuntukan bagi semua kalangan khususnya mahasiswa Kedokteran, Pendidikan Olahraga, Fisioterapi, dan Rehabilitasi Medik yang sebelumnya sudah memiliki pengetahuan dasar ilmu anatomi tubuh manusia. Untuk memudahkan pemahaman mengenai isi buku yang ditulis, bahasa yang digunakan lebih mudah dimengerti dan diperjelas dengan gambar dari literatur yang sudah tersedia. Uraian tentang substansi buku ini diperoleh dari berbagai literatur.

UNIMAL PRESS

